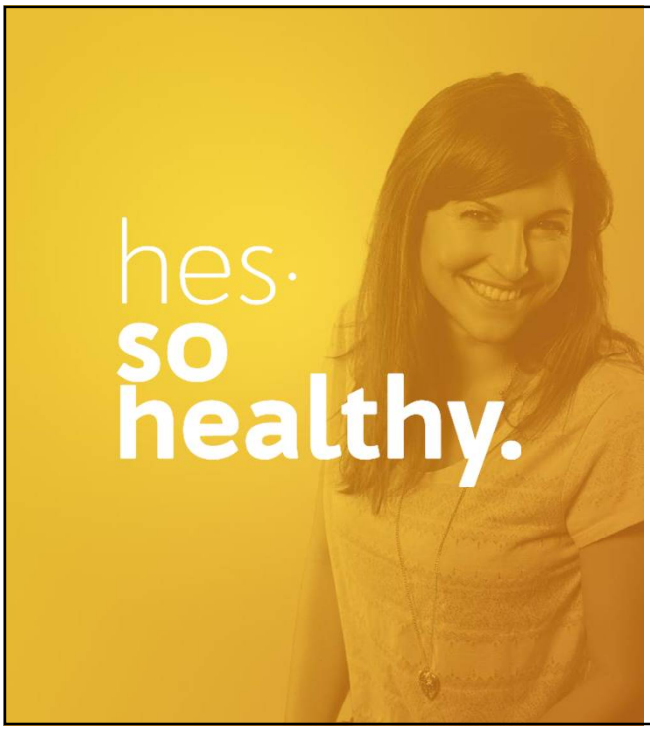

Hes·so VALAIS WALLIS
Haute École de Santé

HAUTE ECOLE DE SANTE

> Anatomie descriptive du complexe de l'épaule

Module 1004, Ba26, 10.2026

Fabien Gerber

> Anatomie descriptive

Hes·so VALAIS WALLIS
Haute École de Santé

Pourquoi apprendre l'anatomie ?

- Comprendre le mouvement
- Comprendre votre patient.e !

Être capable de visualiser en 2D, 3D & en mouvement 3D !

- Anatomie fonctionnelle
- Examen du patient
  (observation, mouvements actifs/ passifs, palpation, …)
- Comprendre la problématique
  (hypothèses de structure, de direction de mouvement, d'activité, …)
- Comprendre une pathologie, un symptôme, un signe
- Expliquer au patient ou à une tierce personne
- Connaître le « plan de traitement » (Behandlungsebene)
  (base pour la mobilisation active/passive et la thérapie manuelle)



> Votre patient Stan



Hx (histoire)

- chute en avril 2026 en courant en bord de mer : chute en avant et se rattrape sur sa main G
- douleur vive qui ne passe pas et qui l'amène à consulter 2 jours plus tard
- diagnostique de bursite sous-acromiale, traitée par anti-inflammatoires et physiothérapie antalgique
- la douleur a disparu après 3 semaines mais elle revient ensuite, en rejouant plus souvent au tennis

Actuel (plainte actuelle)

- Douleur postérieure de l'épaule droite (« sur l'omoplate/ auf dem Schulterblatt »)
- Surtout dans les mouvements vers l'extérieur (revers)
- Beaucoup mieux s'il joue à deux mains
- « Mécanique » (peu de douleur de repos, aucune la nuit)

1004, Ba26, Fabien Gerber, 10.2026

Haute Ecole de Santé | 3

L'anatomie durant le module

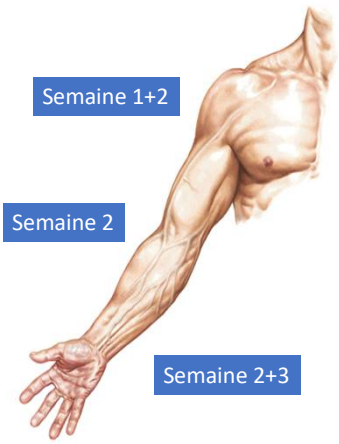

- ✓ Anatomie descriptive
  - ✓ Ostéologie
  - ✓ Arthrologie (articulation, système ligamentaire)
  - ✓ Myologie
  - ✓ Système nerveux périphérique
- ✓ Anatomie fonctionnelle
- ✓ Anatomie palpatoire

- ➢ Observation
- ➢ Mouvements actifs
- ➢ Palpation
- ➢ Mouvements passifs (physiologiques et accessoires)
- ➢ Tests spécifiques

1004, Ba26, Fabien Gerber, 10.2026

Haute Ecole de Santé | 6

> Et Stan… douleur du µ infraspinatus

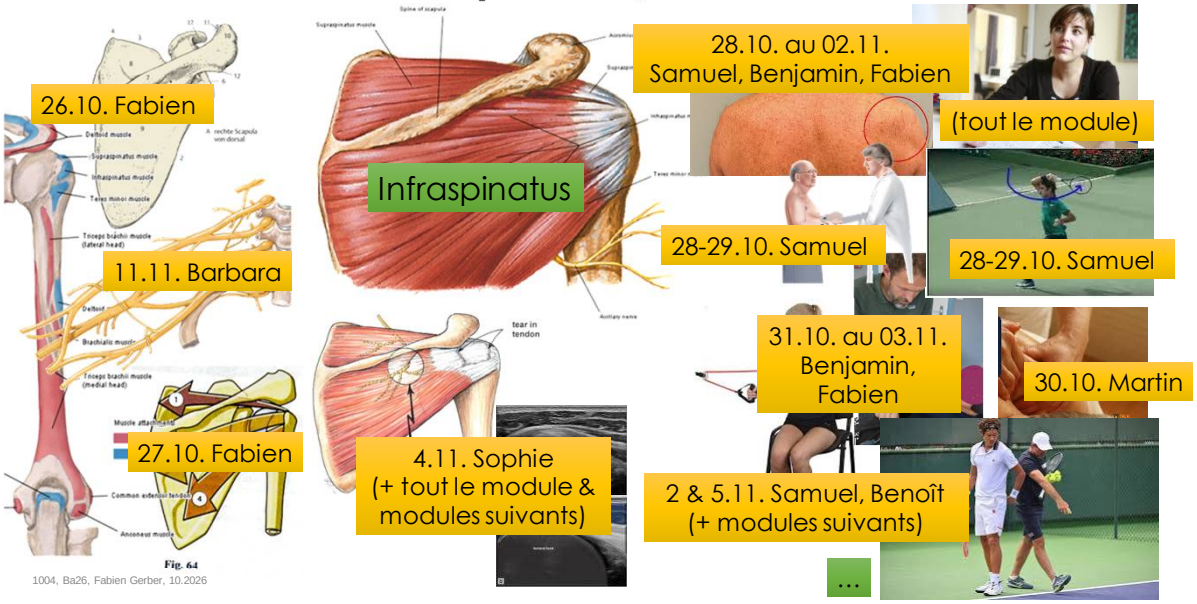

1004, Ba26, Fabien Gerber, 10.2026

Principales sources

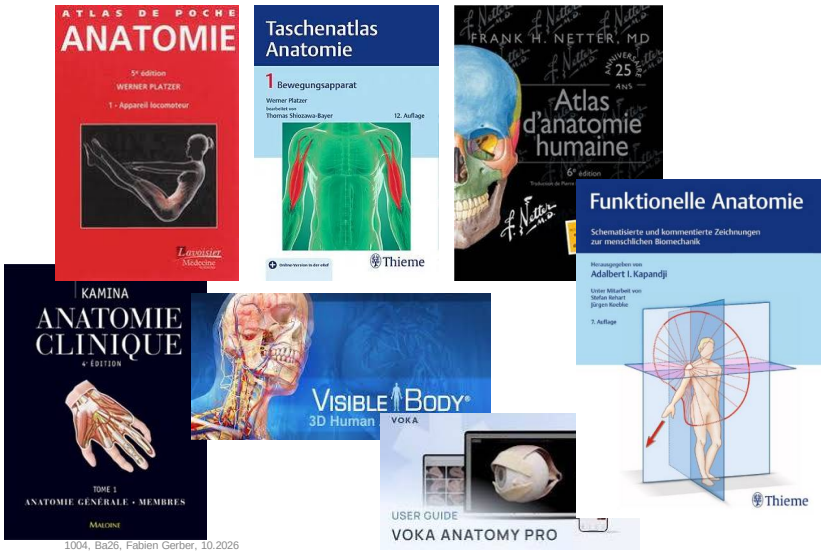

- Descriptive
  - Netter (planches)
  - App Visual Body (3D, «Muscle & Kinesiology», «Atlas d'anatomie»)
  - App VOKA (3D)
  - **Platzer** (poche p. 109-184)
  - Kamina
- Fonctionnelle
  - **Kapandji** (tome 1)

1004, Ba26, Fabien Gerber, 10.2026

Proposition de démarche d'apprentissage

- Premier tour (décrire, s'orienter)
  - Livre d'anatomie (p.ex. Platzer) et/ou scripts cours
  - Squelette (mobile)
  - App's 3D (p.ex. Visible body Suite, VOKA, …)
  - Palpation
- Deuxième tour
  (comprendre le mouvement et ses limites)
  - Livre (p.ex. Kapandji) et/ou scripts de cours
  - Mobilisations actives/passives (squelette, collègue)
- Troisième tour (varier les points de vue, supports, …)
  - Coupes, dissection, schémas opératoires…
  - Palpation dans diverses positions, …

Suggestions

Proximal à distal (plan)

Fractionner le contenu
(p.ex. myologie)

Varier les inputs (v, k, a, ?)

Se poser la question
« **pourquoi** ? »

Travailler seul.e et
en mini-groupes

Jeux questions-réponses,
quizz qui suis-je ?,
Explications au collègue, …

1004, Ba26, Fabien Gerber, 10.2026

Haute Ecole de Santé | 9

LE MEMBRE SUPÉRIEUR

> Plan de cours

- Introduction au membre supérieur
- Anatomie descriptive du complexe de l'épaule
  - Ostéologie
  - Myologie
  - Arthrologie
- Palpation du complexe de l'épaule

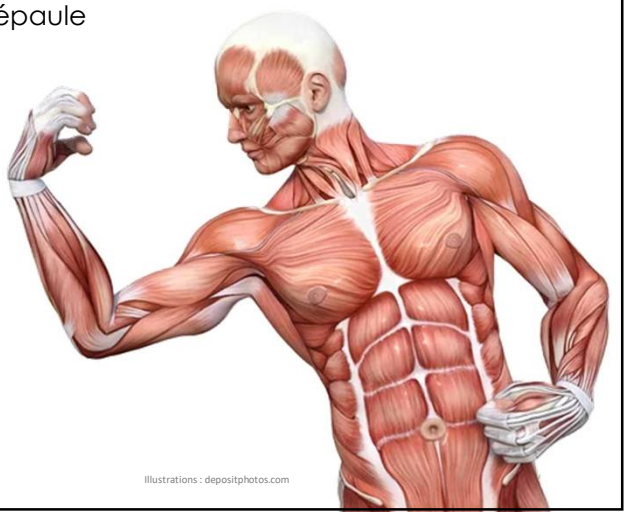

1004, Ba26, Fabien Gerber, 10.2026

Illustrations : depositphotos.com

LE MEMBRE SUPÉRIEUR

> Orientation générale

Le membre supérieur est définit de manière différente en anatomie descriptive (structures) et en anatomie fonctionnelles (fonctions).

En **anatomie descriptive**, le membre supérieur comprend toutes les structures qui sont topographiquement situées entre le manubrium sternal et l'extrémité des doigts.

En **anatomie fonctionnelle**, le membre supérieur comprend toutes les régions qui permettent son mouvement actif.

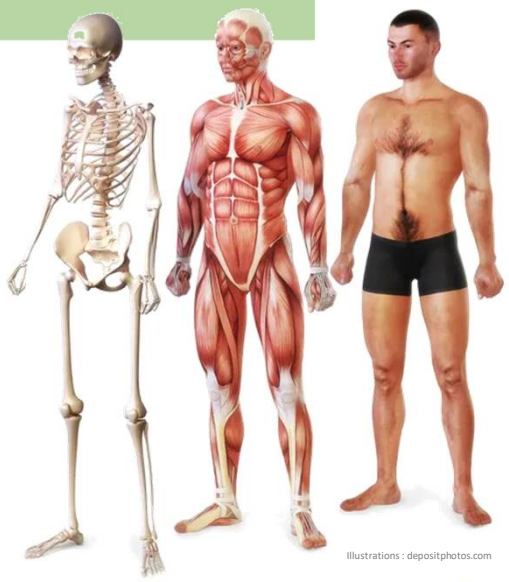

Illustrations : depositphotos.com

1004, Ba26, Fabien Gerber, 10.2026

Haute Ecole de Santé | 11

LE MEMBRE SUPÉRIEUR

> Orientation générale

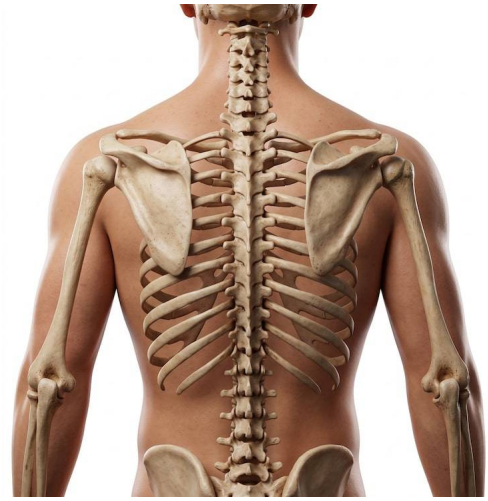

Illustrations : magnific.com

En **anatomie descriptive**, il débute proximalement…

- Ostéologie
  - Sternum (Brustbein)
  - Clavicula (clavicule, Clavikula/ Schüsselbein)
  - Scapula (omoplate, Schulterblatt)
  - Humerus

1004, Ba26, Fabien Gerber, 10.2026

Haute Ecole de Santé | 12

LE MEMBRE SUPÉRIEUR

> Orientation générale

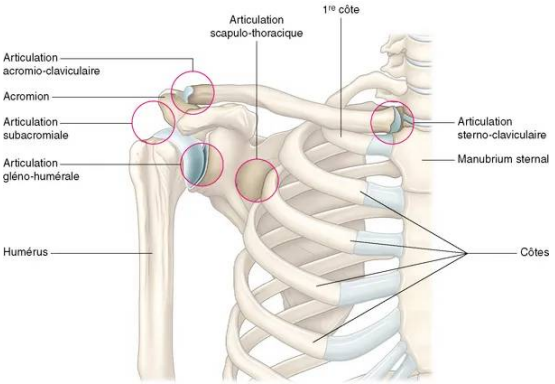

Illustration : clemedicine.com

En **anatomie descriptive**, il débute proximalement…

- Ostéologie
  - Sternum (Brustbein)
  - Clavicula (clavicule, Clavikula/ Schüsselbein)
  - Scapula (omoplate, Schulterblatt)
  - Humerus
- Arthrologie
  - 5 articulations du complexe de l'épaule

LE MEMBRE SUPÉRIEUR

> Orientation générale

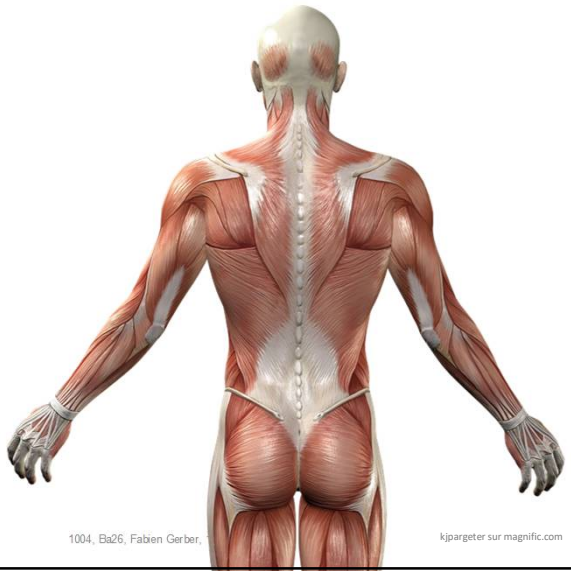

kjpargeter sur magnific.com

En **anatomie descriptive**, il débute proximalement…

- Ostéologie
  - Sternum (Brustbein)
  - Clavicula (clavicule, Clavikula/ Schüsselbein)
  - Scapula (omoplate, Schulterblatt)
  - Humerus
- Arthrologie
  - 5 articulations du complexe de l'épaule
- Myologie
  - Tout muscle qui a son origine et/ou insertion sur une structure osseuse du complexe de l'épaule

LE MEMBRE SUPÉRIEUR

> Orientation générale

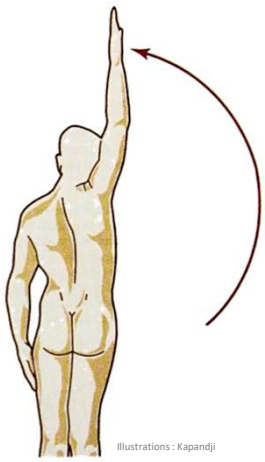

Illustrations : Kapandji

Fig. 10

En **anatomie fonctionnelle**, le membre supérieur comprend aussi…

- Le rachis (Wirbelsäule)
  - Thoracique
  - Cervical
  - Lombaire
- Les crista iliaca (crêtes iliaques)
- Le cranium/occiput
- …

Sans l'aide du rachis, il est par exemple impossible d'effectuer une élévation complète (il manque environ 30°).

1004, Ba26, Fabien Gerber, 10.2026

Haute Ecole de Santé | 15

LE MEMBRE SUPÉRIEUR

> Orientation générale

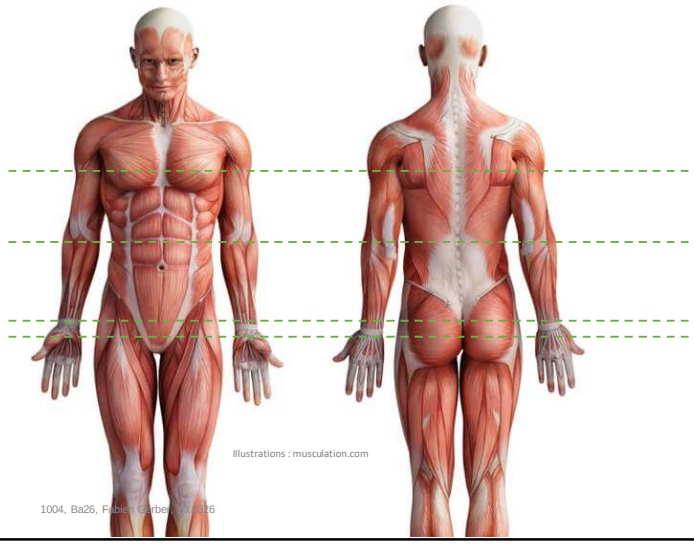

Illustrations : musculation.com

Membre supérieur
(et ceinture scapulaire, Schultergürtel)

Épaule (Schulter)

Bras (Arm)

Coude (Ellgoben)

Avant-bras (Vorarm)

Carpe (Handgelenk)

Main/doigts (Hand & Finger)

1004, Ba26, Fabien Gerber, 10.2026

Haute Ecole de Santé | 16

LE COMPLEXE DE L'ÉPAULE

> Orientation générale

Nerfs, artères, veines
(intro. en semaine 3)

- Face antérieure et médiale
  - A+V brachialis
  - N. medianus
  - N. ulnaris
- Face postérieure
  - N. radialis

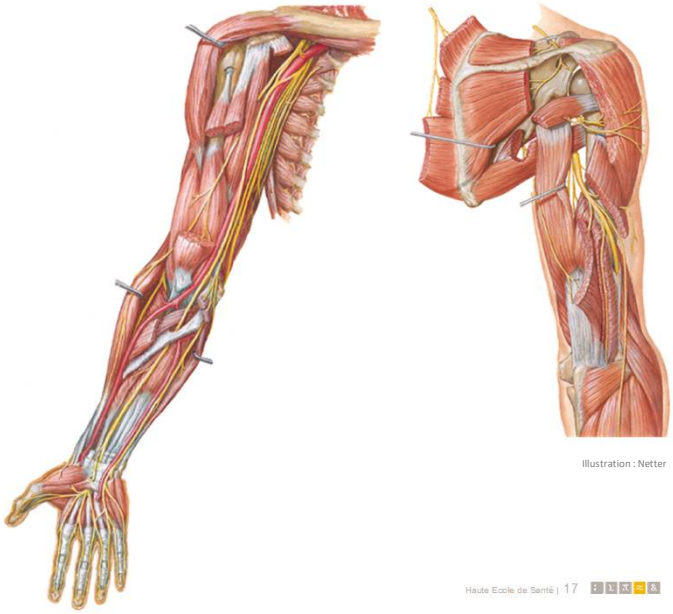

Illustration : Netter

LE COMPLEXE DE L'ÉPAULE

> Orientation générale

Loges
- Loge postérieure = extenseur
  (µ triceps brachialis)
- Loge antérieure = fléchisseurs
  (µ biceps brachialis, µ brachialis anterior, µ coracobrachialis)

Fascias (= septums intermusculaires)
- Septum intermusculare brachii mediale
  (se divise en 2)
- Septum intermusculare brachii laterale

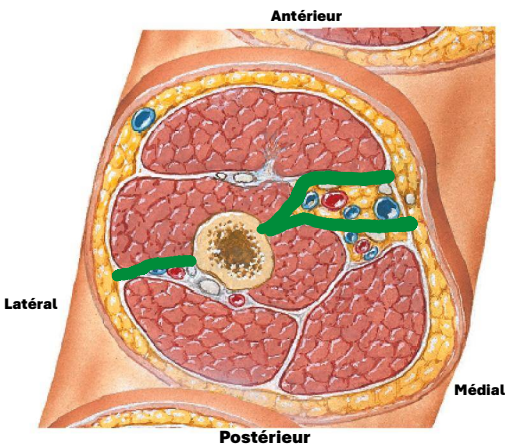

Coupe médiane du bras, Netter (annoté)
(le µ coracobrachialis s'insère très proximalement et n'apparaît plus à ce niveau)

LE COMPLEXE DE L'ÉPAULE

> Anatomie descriptive



- **3 os**
  - Scapula (= omoplate, Schulterblatt, shoulder Blade)
  - Clavicula (= clavicule, Clavikula/Schlüsselbein, clavicle)
  - Humerus
- **5 articulations** de l'épaule
  - **G/H** : Gleno-humerale (= scapulo-humérale)
  - **A/H** : Acromio-humerale (= sous-acromiale, subacromiale)
  - **A/C** : Acromio-claviculairis
  - **SCC** : Sternocostoclavicularis
  - **S/T** : Scapulo-thoracale
- **20 muscles**

OSTÉOLOGIE

> Ostéologie - Scapula

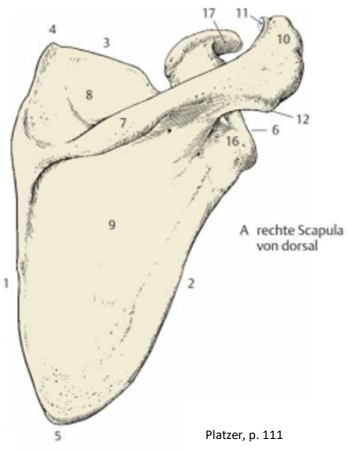

Platzer, p. 111

Forme générale

Os plat, triangulaire et relativement fin (surtout en regard des fossae)

Le pourtour

- Margo medialis (bord médial 1)
- Angulus inferior (angle inférieur 5)
- Margo lateralis (bord latéral 2)
- Angulus superior (angle supéro-médial 4)
- Margo superior (bord supérieur 3)

Avec l'âge avancé et l'andropause/ménopause, l'épaisseur de la scapula diminue. En dissection, on observe très souvent à ces âges un « trou » en son centre, avec disparition complète de l'os (vers le chiffre 9).

OSTÉOLOGIE

> Scapula

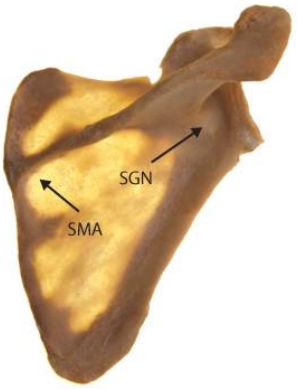

A

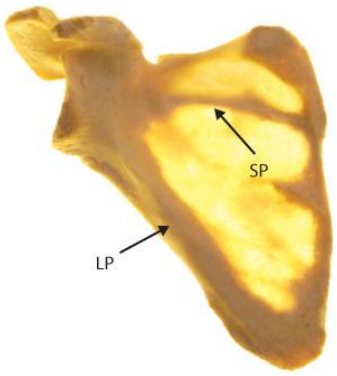

B

Scapulas rétroéclairées (vue postérieure [A] et antérieure [B]), Jan Bartonícek, musculoskeletalkey

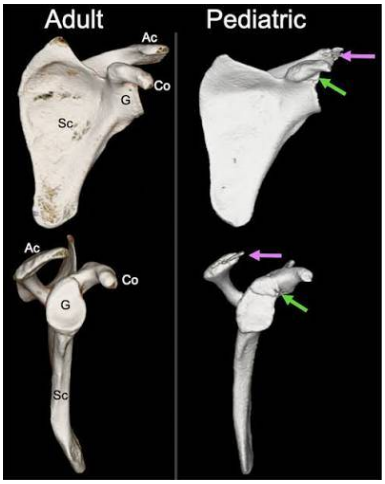

Évolution et formation des saillies, fosses et surfaces articulaires de la scapula, Manzano et al, Radiographics Fundamentals, 2024

1004, Ba26, Fabien Gerber, 10.2026

Haute Ecole de Santé | 21

OSTÉOLOGIE

> Scapula

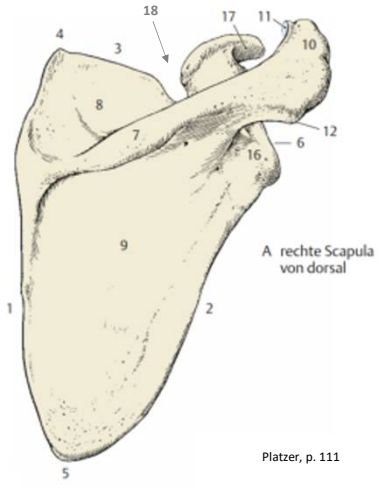

A rechte Scapula von dorsal

Platzer, p. 111

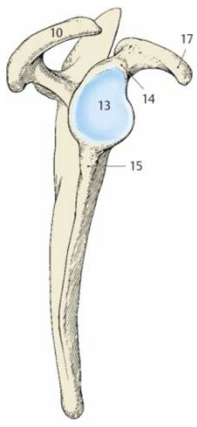

B rechte Scapula von lateral

Les saillies

- Spina scapulae (7, épine de la scapula)
- Acromion (10) et facies articularis clavicularis (11, surface articulaire de l'acromion)
- Processus coracoideus (17, processus coracoïde)
- Tuberculum infraglenoidale (15, tubercule infra-glénoïdal)
- Tuberculum supraglenoidale (14, tubercule supra-glénoïdal)

Les fosses (fossae)

Les incisures

1004, Ba26, Fabien Gerber, 10.2026

Haute Ecole de Santé | 22

OSTÉOLOGIE

> Scapula

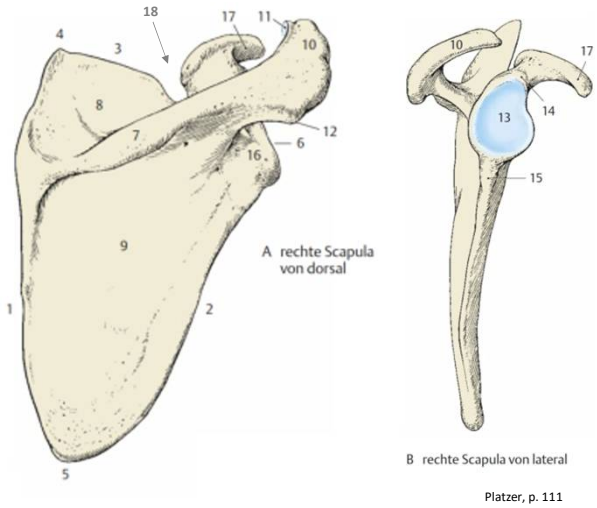

Platzer, p. 111

Les saillies

Les fosses (fossae)

- Fossa supraspinata (8, fosse supra-épineuse)
- Fossa infraspinata (9, fosse infra-épineuse)
- Fossa subscapularis (fosse du subscapularis, antérieure)
- Cavitas glenoidalis (6 & 13, fosse glénoïdale, glène)

Les incisures

- Incisura scapulae (18)
- Collum scapulae (16, col glénoïdal)

OSTÉOLOGIE

> Scapula

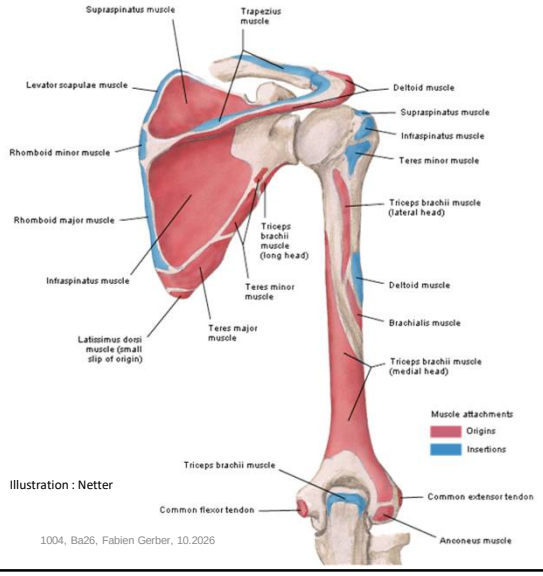

Illustration : Netter

Enthèses (attaches musculaires, Muskelansätze)

- **Origine** (proximale)
- **Insertion** (distale)

Couche profonde

- Coiffe des rotateurs (CR)
  Rotatormanschette (RM)
  = stabilisateurs et mobilisateurs

Couche superficielle

- Muscles mono- ou pluri-articulaires
  = mobilisateurs

OSTÉOLOGIE

> Clavicula

Clavicule, Schlüsselbein

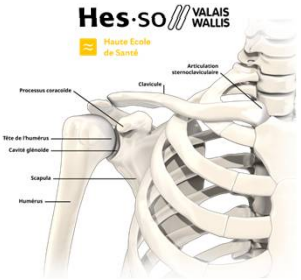

Os long en forme de 'S'
(plan horizontal = vue de dessus & dessous)

Corpus (diaphyse)
- Tuberculum conoideum (6, tubercule conoïde)

2 Extremitas (épiphyses)
- Proximale
  - Facette articulaire sterno-costale (3) (avec manubrium sternalis et K1)
  - Insertion lig. costoclavicularis (5)
- Distale
  - Facette articulaire acromiale (4, articulation A/C)

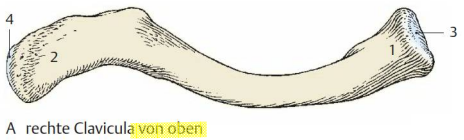

A rechte Clavicula von oben

Latéral (art. A/C) **Médial (art. SCC)**

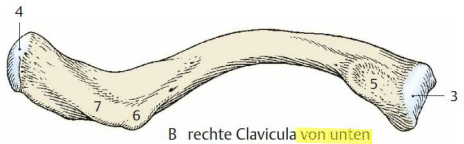

B rechte Clavicula von unten

Platzer, p. 113

OSTÉOLOGIE

> Clavicula

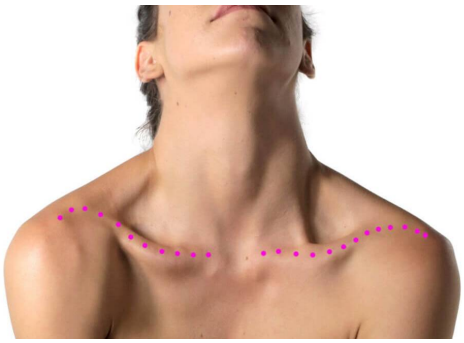

Forme de 'S' dans le plan horizontal (vue de dessus)

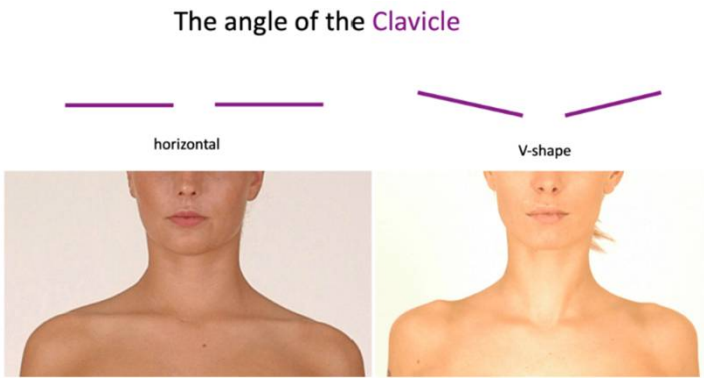

Statique des épaules (variable++)

Illustration : anatomy4sculptors.com

OSTÉOLOGIE

> Clavicula

Clavicule, Schlüsselbein

Enthèses
(attaches musculaires, Muskelansätze)

- **Origine** (proximale)
- **Insertion** (distale)

La clavicula est le seul point d'attache osseux de tout le membre supérieur (importantes charges !).

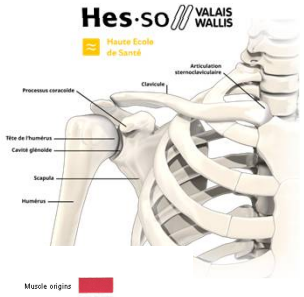

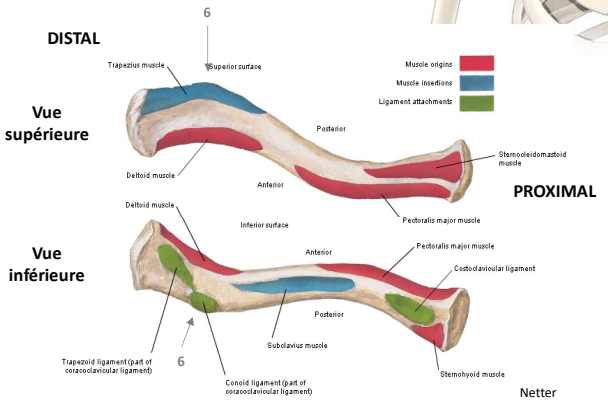

OSTÉOLOGIE

> Humerus

- Os long
- Corpus (diaphyse)
- 2 Extremitas (épiphyses)
  - Proximale — Articulation G/H & A/H
  - Distale — Articulations du coude (H/U & H/R)

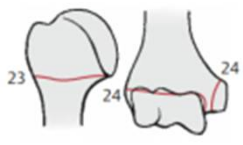

G Epiphysenlinie von vorne



H Epiphysenlinie von hinten

Platzer, p. 115

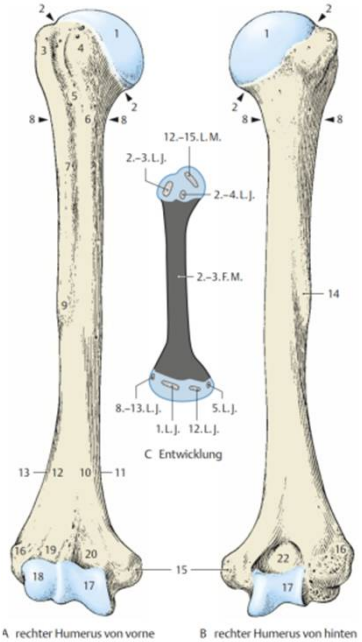

A rechter Humerus von vorne
B rechter Humerus von hinten

OSTÉOLOGIE

> Humerus - Corpus

Antérieur

- **Sulcus intertubercularis** (entre 3 & 4 / 6 & 7, sillon/gouttière, Rinne/Furche) se prolonge au tiers proximal
  → passage du tendon LCB (biceps brachialis caput longum)

Antéro-latéral

- **Tuberositas deltoidea** (tubercule deltoïdien = « V deltoïdien » 9)
  → insertion du µ deltoideus

Postérieur

- **Sulcus nervus radialis** (14, sillon du nerf radial), se dirigeant vers caudal et latéral
  → passage du N. radialis

Nombreuses origines et insertions musculaires sur tout le corpus.

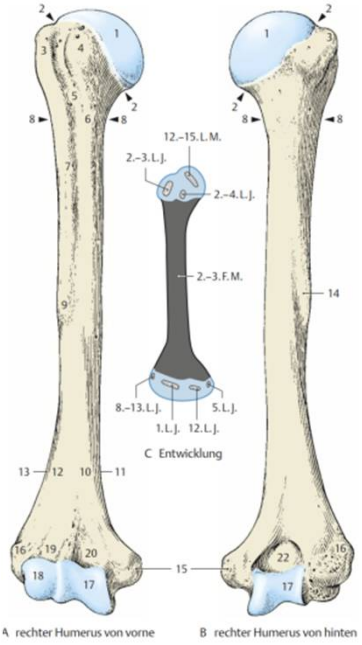

Platzer, p. 115

OSTÉOLOGIE

> Humerus – Extremitas proximale

Caput humeri (1 = tête humérale, Humeruskopf)
→ recouverte de cartilage, s'articule avec la cavitas glenoidalis de la scapula (art. G/H)

2 tuberculi

- **Tuberculum majus** (3, tubercule majeur) latéral, se prolonge vers distal par une crête (7)
- **Tuberculum minus** (4, tubercule mineur), antérieur et médial, se prolonge vers distal par une crête (6)

Sulcus intertubercularis (entre 6 & 7)
(sillon/gouttière bicipitale, Rinne/Furche)
→ passage du LCB (biceps brachialis caput longum)

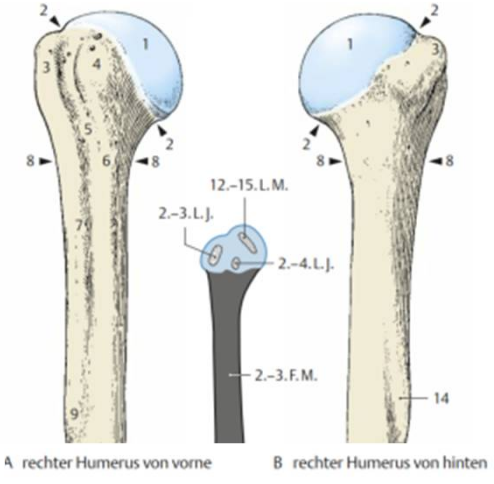

Platzer, p. 115

OSTÉOLOGIE

> Humerus – Extremitas proximale

La caput humeri est orientée (regarde) vers…

- Médial
- Postérieur
  (angle de **déclinaison** de 30° avec le plan frontal [ligne interépicondylaire])
- Crânial
  (angle d'**inclinaison** de 135° avec le corpus humeri)

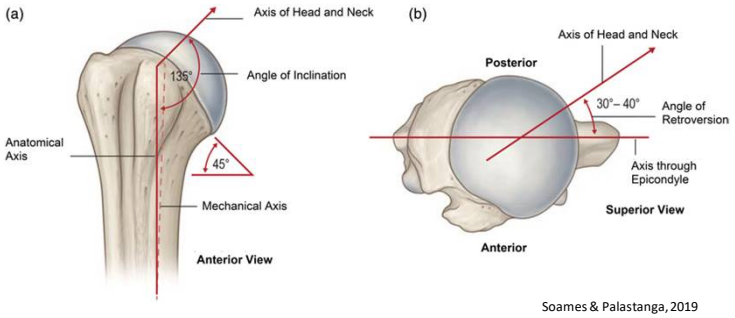

Soames & Palastanga, 2019

L'orientation de la cavitas glenoidalis dépend de la position de la scapula (posture du sujet) : protraction ou rétraction, élévation ou abaissement, cyphose thoracique…

OSTÉOLOGIE

> Humerus – Extremitas proximale

Inclinaison (**Inalpe de Sorniot, Fully**)

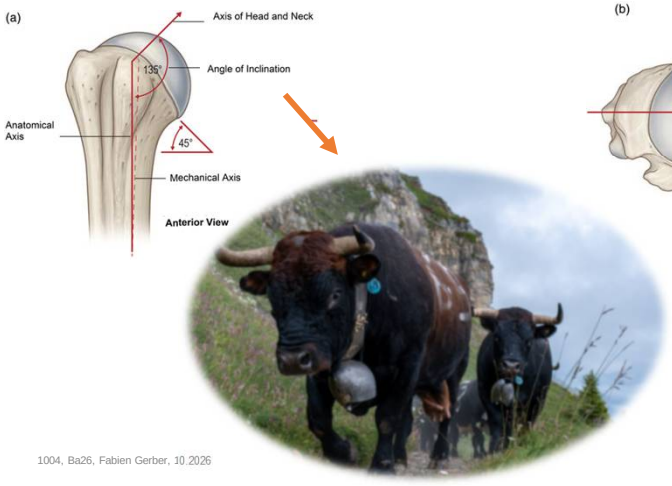

Déclinaison (« **derrière** »)

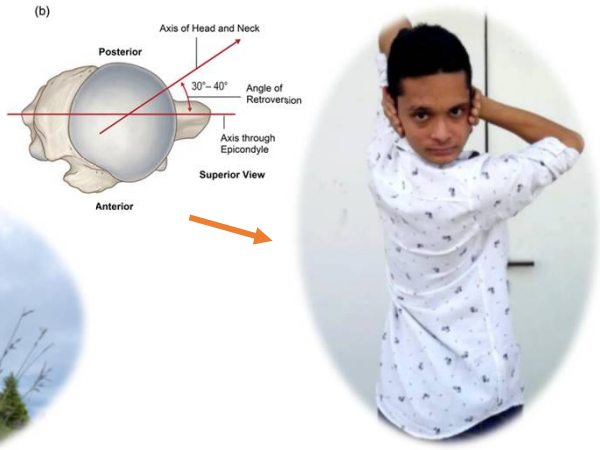

OSTÉOLOGIE

> Humerus – Extremitas proximale

Tuberculum majus

- 3 facettes
  1. Facette supérieure → M. supraspinatus
  2. Facette moyenne → M. infraspinatus
  3. Facette inférieure → M. teres minor

Les tubercules sont proéminents pour et grâce aux insertions des muscles de la coiffe des rotateurs.

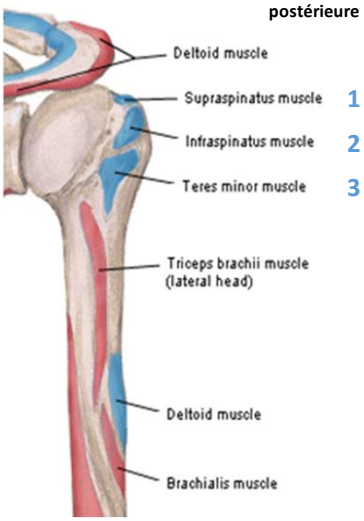

Illustration : Netter

1004, Ba26, Fabien Gerber, 10.2026

Haute Ecole de Santé | 34

OSTÉOLOGIE

> Humérus – Épiphyse proximale

Deux cols

- Col anatomique (-)
  - À la racine de la caput humeri, au-dessus des tuberculi
- Col chirurgical (-)
  - À la jonction entre corpus et extremitas proximale, sous la base du tuberculum majus

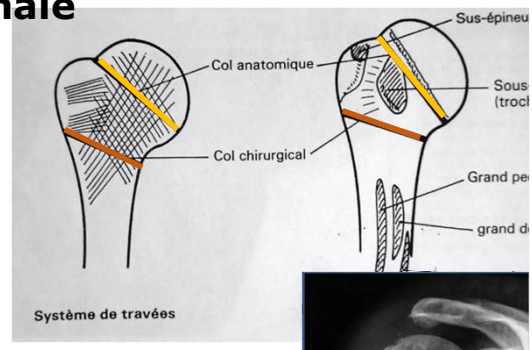

Slideshare, Medoparta



C'est au niveau du col chirurgical que se présentent bon nombre de fractures sous-capitales (littéralement «sous la tête ») de l'humérus.

Ces patients sont fréquemment pris en charge en physiothérapie pour récupérer mobilité, force et fonction du membre supérieur.

1004, Ba26, Fabien Gerber, 10.2026

Haute Ecole de Santé | 35

OSTÉOLOGIE

> Humerus – Extremitas distale

2 protubérances
- Epicondylus medialis (15, épicondyle médial)
- Epicondylus lateralis (16, épicondyle latéral)

Les deux epicondylei se prolongent crânialement par une crista (crête). Les puissants muscles de l'avant-bras s'insèrent sur les epicondylei et sur ces crista (cf. semaines 2 & 3).

- Muscles de l'avant-bras (poignet et doigts)
  - Médial = muscles fléchisseurs et pronateurs
  - Latéral = muscles extenseurs

1 sulcus (= sillon/goutière, Rinne/Furche)
- Sulcus nervus ulnaris (20, sillon du nerf ulnaire)

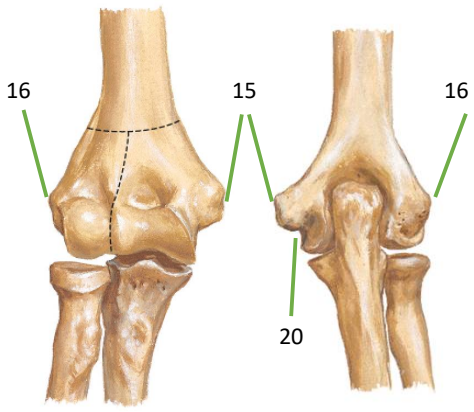

Suite & détails en semaine 2 avec l'anatomie du coude

1004, Ba26, Fabien Gerber, 10.2026

Haute Ecole de Santé | 36

ARTHROLOGIE

> Orientation arthrologie

- 5 articulations

1. G/H Gleno-humerale (scapulo-humerale)
2. A/H Acromio-humerale (sous-acromiale, subacromiale)
3. S/T Scapulo-thoracale (scapulo-thoracique)
4. A/C Acromio-claviculare (acromio-claviculaire)
5. SCC Sternocostoclavicularis

Si une seule de ces articulations présente une hypomobilité, une douleur, un manque de contrôle moteur… et la fonction de l'épaule sera restreinte !

Et donc de tout le membre supérieur.

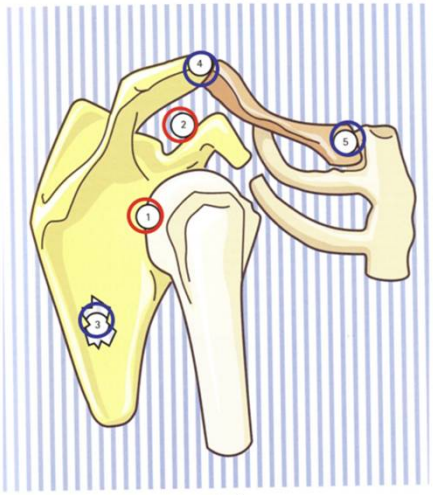

1004, Ba26, Fabien Gerber, 10.2026

Haute Ecole de Santé | 37

ARTHROLOGIE

> Orientation arthrologie

- 5 articulations

1. G/H Enarthrose (3 DDL, degrés de liberté)
2. A/H Fausse articulation (divers plans de glissement)
3. S/T Fausse articulation (2 plans de glissement)
4. A/C Arthrodie (3 DDL)
5. SCC Toroïde (en double selle, S/C, 2 DDL)

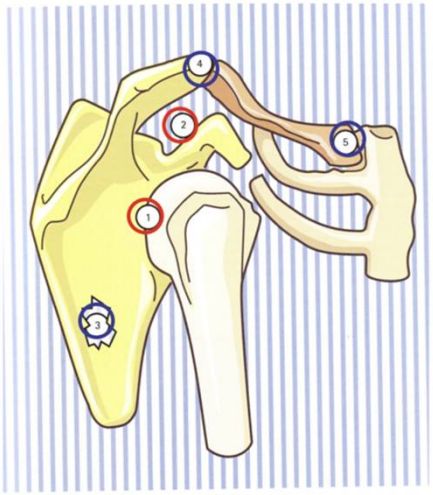

Kapandji Fig. 39

ARTHROLOGIE

> Orientation arthrologie

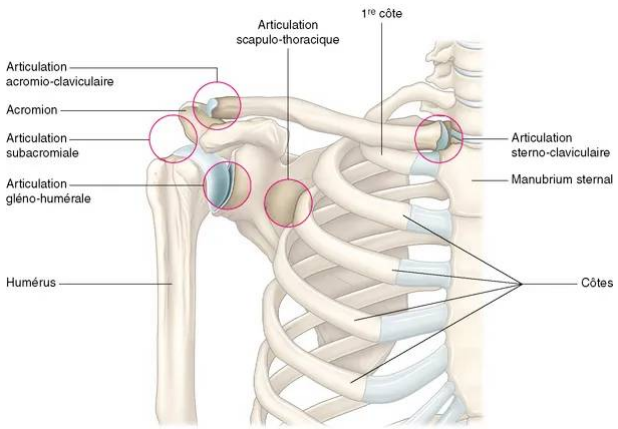

Art.	Partenaire	Structures anatomiques
G/H	Scapula Humerus	Cavitas glenoidalis Caput humeri (+ labrum glenoidale)
A/H	Scapula Humerus	Acromion Ligament coracoacromiale Caput humeri, tuberculi (+ m. supraspinatus, m. deltoideus) (+ bursa acromialis)
A/C	Clavicula Scapula	Facette articulaire acromiale Facette articulaire claviculaire
SCC	Sternum 1ère côte Clavicula	Manubrium sternalis Cartilage articulaire K1 Facette articulaire claviculaire Facette articulaire sterno-costale
S/T	Thorax Scapula	Grill costal Face antérieure/m. subscapularis (+ m. serratus anterior)

ARTHROLOGIE

> G/H

Surfaces articulaires

- La caput humeri est une sphère imparfaite (3)
- Le cartilage articulaire recouvre du col anatomique et redonne une forme plus sphérique (axe crânial-caudal)
- La caput humeri est grande et large alors que la cavitas glenoidalis est étroite et peu étendue.

➢ **Très peu stable sans ligaments et musculature !**





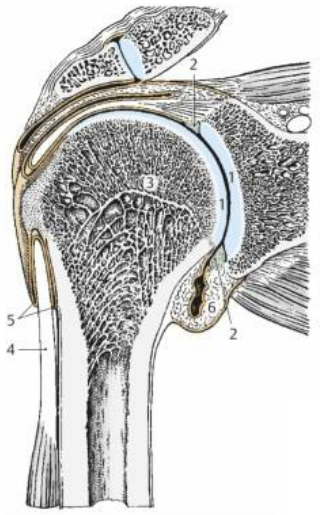

A Articulatio humeri im Schnitt

Platzer, p. 117

ARTHROLOGIE

> G/H

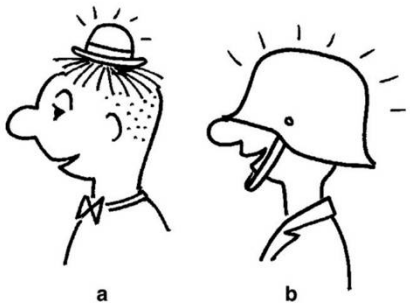

FIG. 9.24 Différences entre les rapports de la tête humérale avec la glène, grosse tête et petit chapeau (a), et ceux de la tête fémorale avec l'acétabulum, petite tête et grand chapeau (b).

Systèmes passifs

- Capsule articulaire fibreuse (postérieure >> antérieure)
- Système ligamentaire (antérieur)
- Labrum glenoidale

Système actif

- Système musculaire proche de l'articulation
  - Tendons des muscles de la coiffe des rotateurs (Rotatormanschette)
  - Biceps brachialis caput longum
- Contrôle musculaire

ARTHROLOGIE

> G/H – Systèmes passifs

La **capsule articulaire** s'insère à la limite du cartilage articulaire et présente deux particularités :

- Forme le recessus axillaris (6, récessus axillaire)
- Englobe le tendon du LCB (4, biceps brachialis caput longum)

La capsule articulaire est beaucoup plus épaisse et résistante postérieurement qu'antérieurement.

Le recessus axillaris (6) est une réserve de tissu qui permet les grandes amplitudes G/H (en particulier en élévation).

Des pathologies pseudo-inflammatoires entraînent la rétraction du recessus axillaris («capsulite rétractile», «épaule gelée» ou «adhesive capsulitis»).

Le traitement de choix pour récupérer la mobilité est la mobilisation (passive et active), en particulier en physiothérapie.

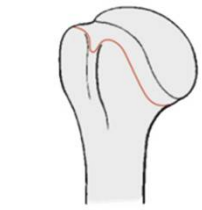

C Kapselansatzlinie am Humerus

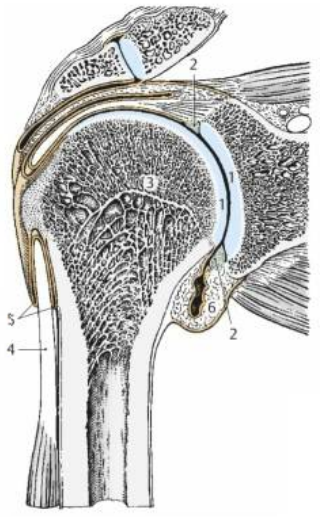

A Articulatio humeri im Schnitt

Platzer, p. 117

ARTHROLOGIE

> G/H – Systèmes passifs

Particularité du biceps brachialis caput longum (LCB) et son lien avec la capsule

- Le LCB passe dans le sulcus intertubercularis.
- La capsule fibreuse (fig. 52 'C') ferme le sulcus en un tunnel rigide.
- Le LCB est intra-articulaire, recouvert par la capsule synoviale (fig. 52 'S'), qui se prolonge distalement en gaine synoviale du tendon.

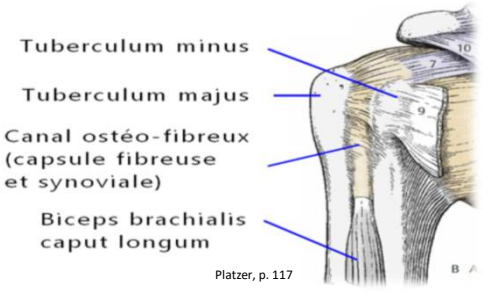

Platzer, p. 117

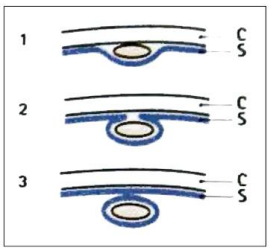

Fig. 52

Kapandji

ARTHROLOGIE

> G/H – Systèmes passifs

Le **système ligamentaire**, renfort de la capsule articulaire fibreuse

- Ligament coracohumerale (3)
- Ligament glenohumerale, plaqué à la capsule et formant un Z, composé de 3 faisceaux :
  - Faisceau supérieur (1)
  - Faisceau moyen (10)
  - Faisceau inférieur (11)

On remarque deux points de faiblesse antérieurs entre les faisceaux du ligament glenohumerale (foramen de Weitbrecht [12] & de Rouvière [13])

Cela explique en grande partie la fréquence élevée des luxations gléno-humérales antérieures.

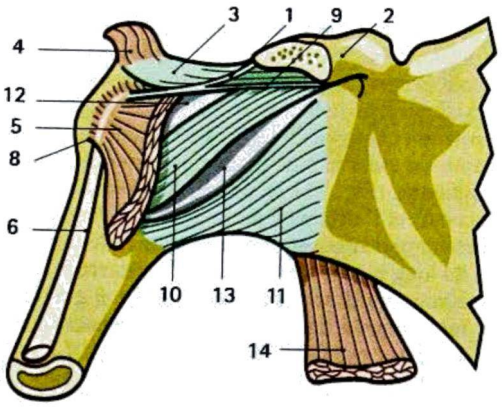

Fig. 49

Kapandji, page 29 (vue antérieure G/H)

ARTHROLOGIE

> G/H – Systèmes passifs

Le **labrum glenoidale** est un fibrocartilage triangulaire qui accroît la stabilité G/H en augmentant la surface de contact articulaire.

Tissu conjonctif (Platzer, p. 26, cours «Physiologie tissulaire» sem. 2)

- Fibres collagènes
- Cellules cartilagineuses

Forme

- Plan fontal = goutte d'eau, avocat
- Triangle plus épais supérieurement (face interne = 6 mm)

Fonctions de stabilité G/H (Almajed 2022)

- Accroît la stabilité et la congruence articulaire
- Aide au centrage de la caput humeri
- Maintient une pression intra-articulaire négative

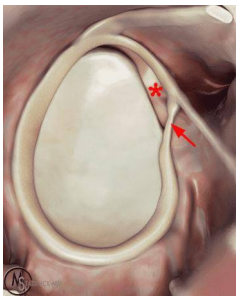

Décollement labrum supéro-antérieur
Illustrations (haut/bas) : radsource.us



Fig. 41

Kapandji, page 25

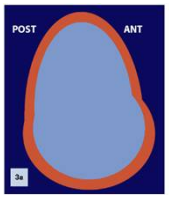



ARTHROLOGIE

> G/H – Système actif – Coiffe des rotateurs

Muscles de la **coiffe des rotateurs (Rotatormanschette)** (4+1 muscles, cf. myologie)

Vue postérieure

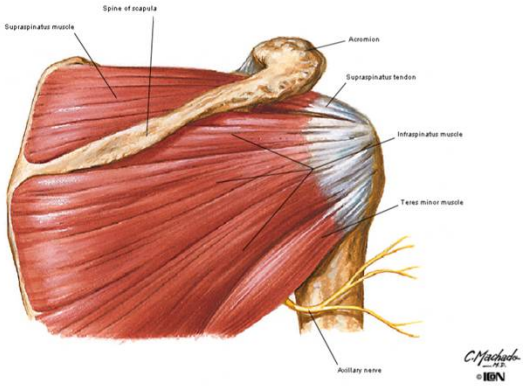

Vue antérieure

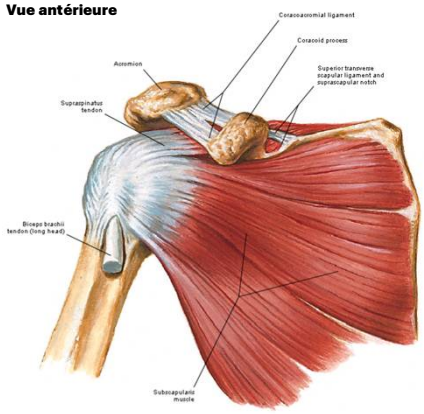

Coiffe des rotateurs, images Netter

ARTHROLOGIE

> G/H – Système actif – Coiffe des rotateurs

Le **câble des rotateurs** (C) est un épaississement tendineux des muscles de la coiffe des rotateurs.

- Large de 9 à 16mm (Bukhart 1993)
- Muscles concernés
  - S = supraspinatus
  - I = infraspinatus
  - +/- *TM = teres minor*

Il transmet les forces des différents muscles de la coiffe des rotateurs entre eux :

- Rupture tendineuse → Fonction OK
- Rupture du câble → Fonction KO

Vue postérieure

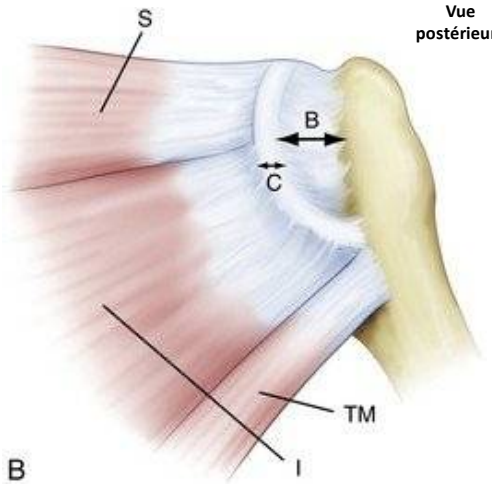

Illustration : blog imta.ch

ARTHROLOGIE

> G/H – Système actif – Coiffe des rotateurs

L'**intervalle des rotateurs** est un espace entre les tendons des Mm. subscapularis et supraspinatus.

- Le lig. coracohumerale apparaît dans l'intervalle.
- C'est une zone de faiblesse de la coiffe des rotateurs.
- Elle est très réactive dans les capsulites rétractiles.

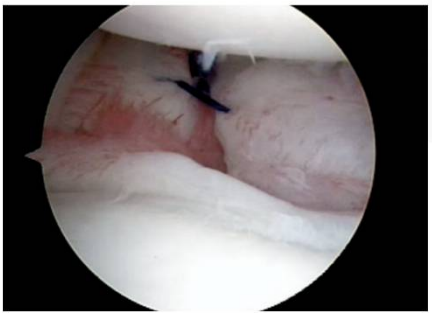

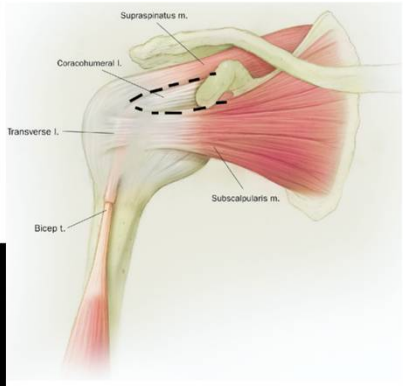

Intervalle des rotateurs, Provencher et Saluda, 2008

Haut : vue frontale (intervalle des rotateurs = - - - - -)
Gauche : suture tendons Mm. subscapularis & supraspinatus

ARTHROLOGIE

> G/H – Résumé de la stabilité

Sur la base des images ci-dessous, décrit les éléments que tu identifies sur une des images et expliques pourquoi ils onst importants pour la stabilité G/H.

La personne avec la plus grande rotation externe d'épaule gauche choisi son image en premier ☺

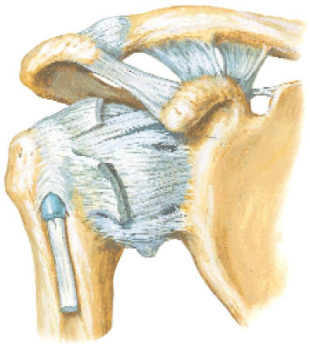

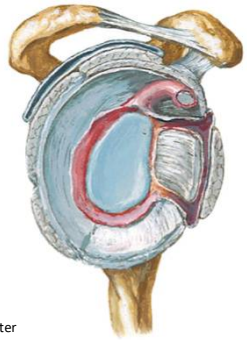

Images : Netter

Éléments assurant la stabilité articulaire

- Gr. 2
- 2*3'
- -

ARTHROLOGIE

> A/H – Structures, plans de glissements

Fausse articulation qui présente de nombreux plans de glissements entre les structures :
(= acromio-humérale, sous-acromiale, subacromiale, ≈ sous-deltoïdienne)

- **Osseuses**
  - Caput humeri
  - Acromion & processus coracoideus (scapula)
- **Musculaires et tendineuses**
  - µ coiffe des rotateurs (CR)
    - **µ supraspinatus**
    - µ infraspinatus
    - µ subscapularis
    - µ teres minor
  - Tendon LCB (biceps brachialis caput longum)
  - µ deltoideus
- **Ligaments & bourses**
  - Lig. coracoacromiale
  - Bourses séreuses sous-acromiales & sous-deltoïdiennes (souvent communicantes)

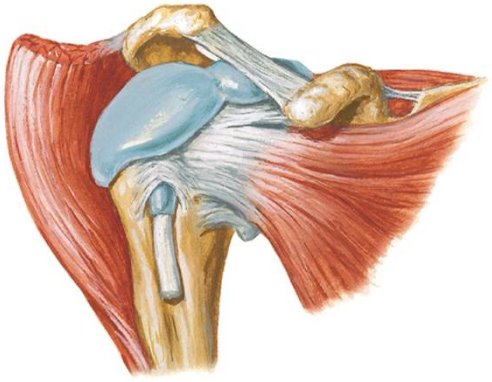

Netter, vue antérieure profonde disséquée (reste l'articulation G/H et µ CR)

ARTHROLOGIE

> A/H – Structures, plans de glissements

La problématique du µ supraspinatus

Le µ supraspinatus (2) passe dans un tunnel rigide (*) formé par

- Caput humeri
- Acromion (a, scapula)
- Lig. coracoacromialis (b)
- Processus coracoideus (c, scapula)

Un rétrécissement, par exemple lors de troubles dégénératifs, peut entraîner un « conflit » douloureux, limitant parfois les amplitudes de mouvement.

Cette « pathologie » est nommée « rotator cuff related syndrome ».

On entend encore beaucoup le terme de « conflit sous-acromial » ou « impingement ».

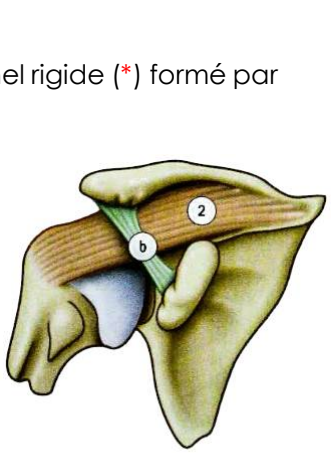

Fig. 97



Fig. 96

Illustrations : Kapandji p. 61

ARTHROLOGIE

> A/H – Structures, plans de glissements

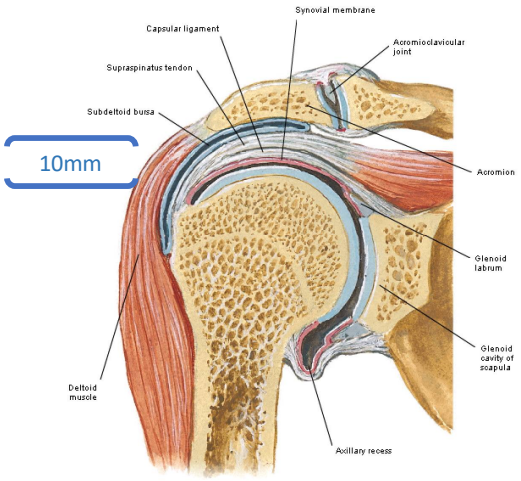

- L'espace est d'environ 1 cm

Il suffit qu'un tissu prenne plus de volume (de place dans l'espace) pour engendrer un « rotator cuff related syndrome ».

Les plus courants sont :
- **Arthrose A/C**
- **Boursite subacromiale/sous-deltoïdienne**
- **Tendinopathie du µ supraspinatus**

Les douleurs et limitations apparaissent alors principalement dans les mouvements overhead.

NB : Belle vue du recessus axillaris ☺

NB : Belle vue sur le labrum glenoidale (triangle) ☺

1004, Ba26, Fabien Gerber, 10.2026

Haute Ecole de Santé | 52

ARTHROLOGIE

> S/T – Structures, plans de glissements

Fausse articulation qui présente de 2 plans de glissements distincts :
1. Entre µ subscapularis et le µ serratus anterior
2. Entre la cage thoracique et le µ serratus anterior

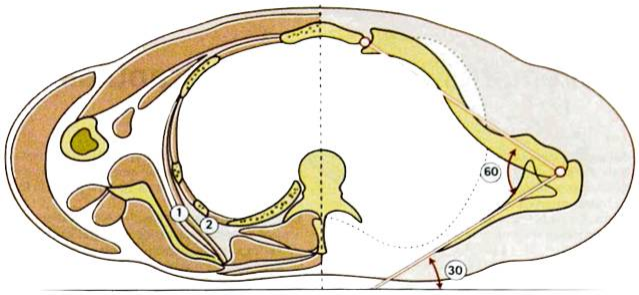

Fig. 72 Kapandji, page 41

De nombreuses bourses séreuses améliorent les glissements.

En position de référence :
- La scapula est orientée à 30° du plan frontal (vers l'avant).
- Elle forme un angle de 60° avec la clavicula.
- La cavitas glenoidalis est orientée légèrement en haut.

L'orientation de la glène en avant et en haut favorise les activités devant soi (AVQ !).

Toute modification de la position S/T modifie l'orientation de la cavitas glenoidalis et impacte fortement les mouvements du membre supérieur.

1004, Ba26, Fabien Gerber, 10.2026

Haute Ecole de Santé | 53

ARTHROLOGIE

> A/C - Structures

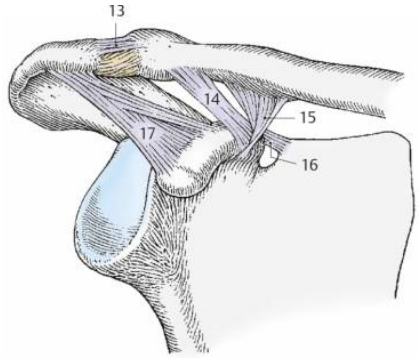

13 : ligament acromioclaviculare (acromio-claviculaire)
14-15 : ligament coracoclaviculare (coraco-claviculaire)
→ trapezoideum (trapezoïde 14) &
→ conoideum (conoïde 15)
17 : ligament coracoacromiale (coraco-acromial)

Arthrodie (articulation plane, 3 DDL)



- Orientation articulaire « 007 » (la clavicula regarde en bas, postérieur et légèrement médial = **plan de traitement**)
- Stabilité assurée par lig. extra-articulaires (14, 15, 17)
- Le lig. transversum scapulae superior (transverse supérieur de la scapula 16) ferme l'incisure de la scapula

Comme de nombreuses articulations, l'A/C présente des troubles dégénératifs dès 45-55 ans.

Un épaississement et des ostéophytes peuvent entrer en conflit avec le tendon du muscle supraspinatus, favorisant une tendinopathie.

1004, Ba26, Fabien Gerber, 10.2026

Haute Ecole de Santé | 55

ARTHROLOGIE

> A/C - Structures

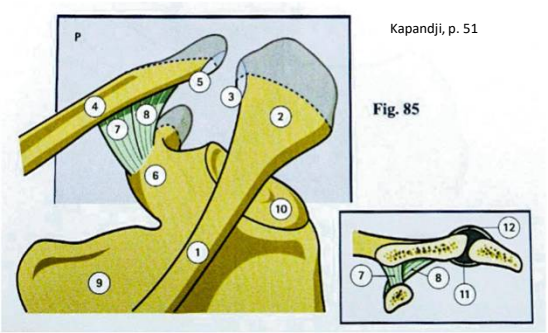

Kapandji, p. 51

Fig. 85

Ligament coracoclaviculare
7 : ligament conoideum (conoïde)
8 : ligament trapezoideum (trapézoïde)

Par ses deux faisceaux, le **ligament coracoclaviculare** relie la face supérieure du processus coracoideus à la face inférieure de la clavicula.

Les deux faisceaux ont des directions différentes et maintiennent tous deux la clavicula vers le bas
(cf. anatomie fonctionnelle).

La luxation A/C est fréquente, principalement en cas de chute sur l'épaule ou le bras (VTT, ...). Si le ligament coracoclaviculare est rompu ou distendu (conoideum et trapezoideum), rien n'empêche la clavicula de s'élever → signe de la « touche de piano ».



1004, Ba26, Fabien Gerber, 10.2026

Haute Ecole de Santé | 56

ARTHROLOGIE

> SCC – Structures

La clavicula s'articule avec le manubrium sterni (sternum) et la première côte (K1).
(= sterno-costo-clavicularis, sterno-clavicularis)

- Disque de fibrocartilage (9, ménisque) qui délimite deux cavités articulaires souvent séparées
- Ligament locaux, proches de l'articulation
  - Lig. sternoclaviculare (10, ant. et post.)
  - Lig. interclaviculare (11, sup.) est un renforcement de la capsule fibreuse supérieure
- Ligament à distance (puissant +++)
  - Lig. costoclaviculare (8, membrane fibreuse entre clavicula & K1)
- Le muscle subclavius (18) participe à la stabilisation SCC.

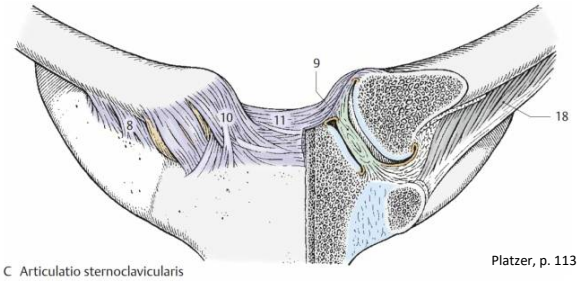

C Articulatio sternoclavicularis

Platzer, p. 113

Certains auteurs (comme Platzer ci-dessus) excluent K1 (Art. S/C = sternoclavicularis)

ARTHROLOGIE

> SCC – Mécanique articulaire

Art. **synoviale de type toroïde** (double selle) = 2 axes de mouvements (flèches 1 & 2)

- Dans le plan **frontal** : Manubrium concave & clavicula convexe (axe de mouvement 2)
- Dans le plan **sagittal** : Manubrium convexe & clavicula concave (axe de mouvement 1)
- Combinaison 1 & 2 : Mouvements de rotation longitudinale de la clavicula (sur elle-même)

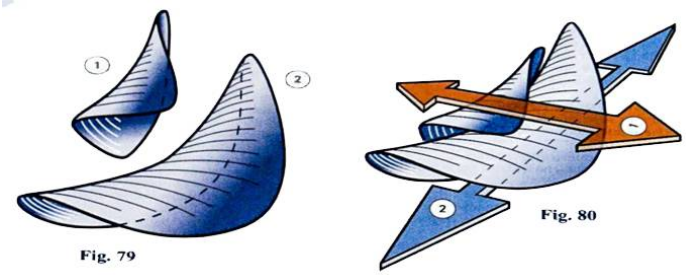

Schéma de l'articulation SCC avec surfaces articulaires de la clavicula (1) et du manubrium sternalis (2)
Kapandji, p. 47

MYOLOGIE

Hes·so VALAIS WALLIS
Haute Ecole de Santé

> Myologie – Orientation générale

Deux couches musculaires principales (anatomique et fonctionnelle)

- Muscles **profonds** (4+1)
  Coiffe des rotateurs, Rotatormanschette
  → Stabilisateurs de l'art. gleno-humerale (G/H)
  → Mobilisateurs
  - Supraspinatus
  - Infraspinatus
  - Teres minor
  - Subscapularis
  + biceps brachialis caput longum (LCB)
- Muscles **superficiels**
  → Mobilisateurs des 5 articulations

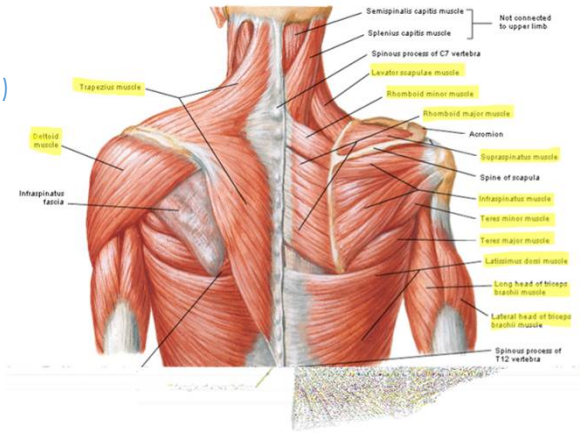

MYOLOGIE

Hes·so VALAIS WALLIS
Haute Ecole de Santé

> Utile à maîtriser pour chaque muscle...

Connaissances (théoriques)

- ✓ Origine
- ✓ Insertion
- ✓ Forme & chefs & trajet
- ✓ Fonction(s)
- ✓ Innervation
- ✓ Particularités

Compétences (pratique)

- Palpation
- Testing (extensibilité & force)
- Massage/trigger

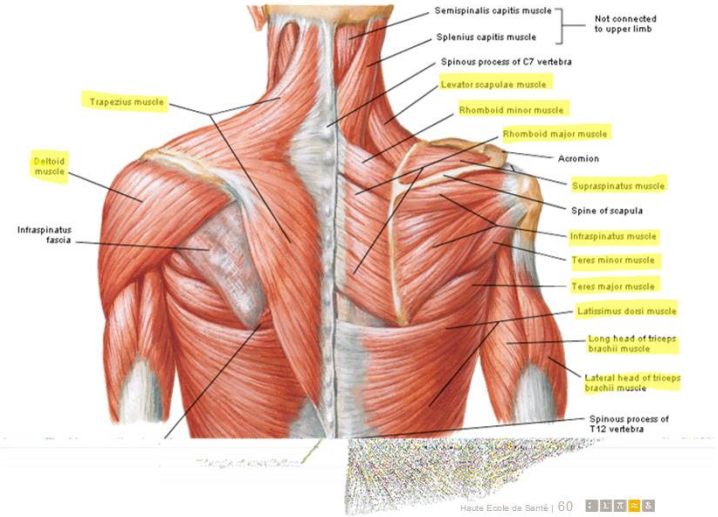

MYOLOGIE

> Comment maîtriser chaque muscle…

Par localisation

- Organisation du support de cours
- Palpation
- Diagnostique imagerie : « … rupture du supraspinatus »

Par fonction

- « Tous les rotateurs internes ? », …
- « L'ABD est impossible… quels muscles investiguer ? »

Par innervation

- Anatomie du SNP (trajet nerveux)

« J'ai mal ici ! »

« Le médecin dit que c'est une rupture du LCB. »

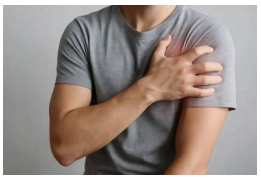

« Je n'arrive pas à mettre mes deux mains dans mon dos ! »



« Mon épaule est faible à cause de ma neuropathie. »

« Le radiologue parle de neuropathie périphérique… »



1004, Ba26, Fabien Gerber, 10.2026

MYOLOGIE

> Organisation et aides

Lundi	Mardi	Mercredi	Jeudi	Vendredi
Épaule 1 (CR+) - Supraspinatus - Infraspinatus - Teres minor - Subscapularis + Biceps brachialis (LCB)	**Épaule 2 (S/T)** - Trapezius (3 pars) - Levator scapulae - Rhomboidei (2) - Serratus anterior - Omohyoideus	**Épaule 3** - Pectoralis major - Pectoralis minor - Teres major - Subclavius - Latissiums dorsi - SCOM	**Épaule 4** - Deltoideus - Biceps brachialis - Coracobrachialis - Triceps brachii	(révisions)
Lundi	Mardi	Mercredi	Jeudi	Vendredi
Coude 1 - Brachialis anterior - Anconaeus - Brachioradialis	**Coude & carpe 2** - Pronateurs (2) - Fléchisseurs (5)	**Coude & carpe 3** - Extenseurs (5)	**Révisions** - Épaule & coude	**Coude & carpe (révision)**
Lundi	Mardi	Mercredi	Jeudi	Vendredi
Muscles intrinsèques de la main			Révisions	

1004, Ba26, Fabien Gerber, 10.2026

Haute Ecole de Santé | 62

MYOLOGIE

> Organisation et aides

Infraspinatus		
Autres noms	*Infra-épineux, sous-épineux*	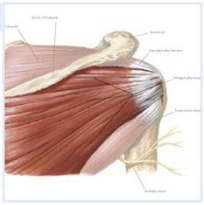
Région(s) (sous-région)	Épaule (Postérieur)	
Articulation(s)	G/H	
Origine	Fossa infraspinata et spina scapulae	
Trajet	Sur le câble des rotateurs	
Insertion	Tuberculum majus (facette moyenne)	
Innervation	C5 (C4-C6) / N. suprascapularis	
Fonction(s) (princ./sec.)	G/H RE	Stabilisation postérieure G/H
Palpation / Tests		In Neutre : RE Lag sign Signe du clairon
Remarques	Rupture du câble --> RE impossible Tendinopathie aigüe (épaule du lanceur)	

Merci pour votre attention !

A suivre…
Anatomie palpatoire

Haute Ecole de Santé
Chemin de l'Agasse 5
1950 Sion

hevs.ch/heds