HESAV
Haute École
de Santé – Vaud

2026

LES LÉSIONS MÉDULLAIRES



Léane Jeanrichard

SITUATION DU COURS

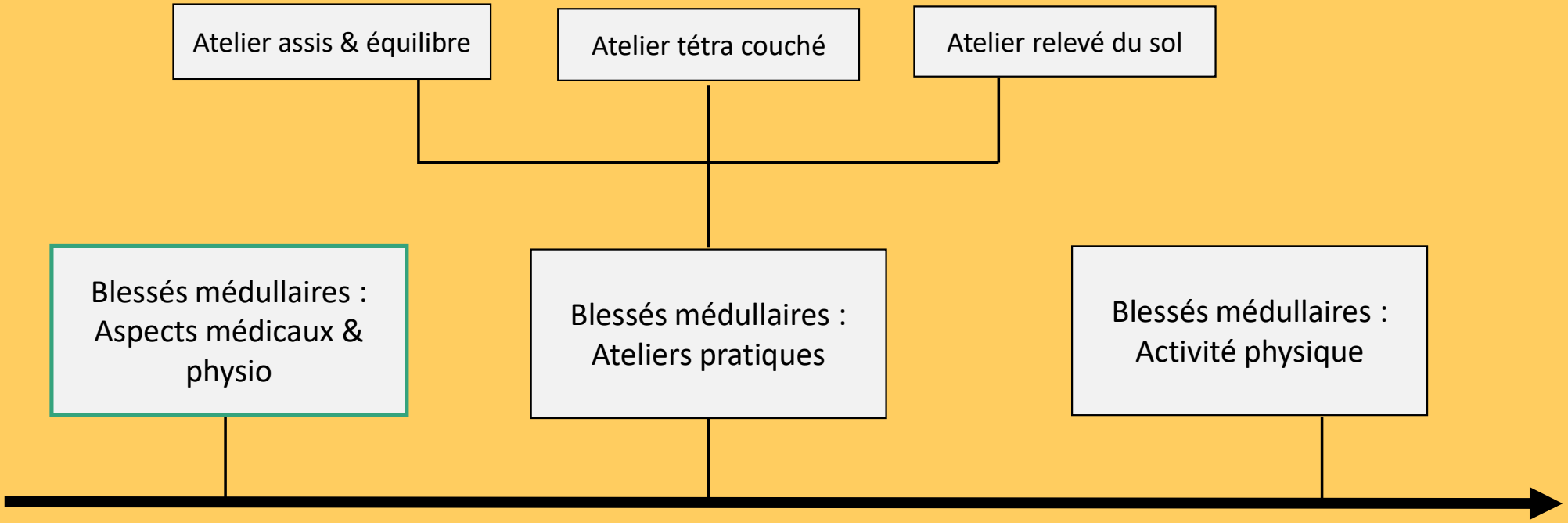

HESAV
Haute École de Santé – Vaud

PROGRAMME DE LA PRÉSENTATION

1. GÉNÉRALITÉS
2. ANATOMIE-RAPPELS
3. LE TRAUMATISME
4. LA PRISE EN CHARGE MÉDICALE DES LÉSIONS MÉDULLAIRES
5. EVALUATION DE LA LÉSION MÉDULLAIRE
6. LES CONSÉQUENCES
7. LES COMPLICATIONS

1.

GÉNÉRALITÉS

HESAV
Haute École
de Santé – Vaud

DÉFINITION

« Un endommagement de la moelle épinière résultant d'un traumatisme ou de causes non traumatiques telles que des tumeurs, des affections dégénératives et vasculaires, des infections, des toxines ou des malformations congénitales.

L'étendue de l'incapacité liée à une lésion médullaire dépend de la gravité du traumatisme et de son emplacement dans la moelle épinière. Les lésions médullaires entraînent une perte partielle ou complète des fonctions sensorielles et/ou motrices en aval de la lésion. » (OMS, 2025)

Deux niveaux d'atteinte :

- Tétraplégie : En dessus de C7
- Paraplégie

HESAV

EPIDÉMIOLOGIE

Traumatiques (90% des cas) (OMS, 2013)

- Chutes
- Sports et activités de loisirs
- Lésions liées aux transports (Chamberlain et al., 2015)

Non-traumatiques

- Hématome spinal
- Infection
- Myélite transverse
- Arthrite rhumatoïde
- Cancer
- Interruption vasculaires (chirurgie, anévrisme aortique, arrêt cardiaque)

(Chamberlain et al., 2015)

HESAV

QUELQUES CHIFFRES

Incidence

- Lésions médullaires traumatiques : 18 personnes par million d'habitants par année en Suisse (Chamberlain et al., 2015)

Autres chiffres :

- Le plus grand nombre de cas est observé chez les 16–30 ans, mais le risque individuel est le plus élevé chez les ≥ 76 ans (Chamberlain et al., 2015)
- 80% des personnes avec lésions médullaires sont des hommes (National Spinal Cord Injury Statistical Center, 2020)

HESAV

2.

ANATOMIE-RAPPELS

HESAV
Haute École
de Santé – Vaud

NERFS SPINAUX- RAPPEL

.

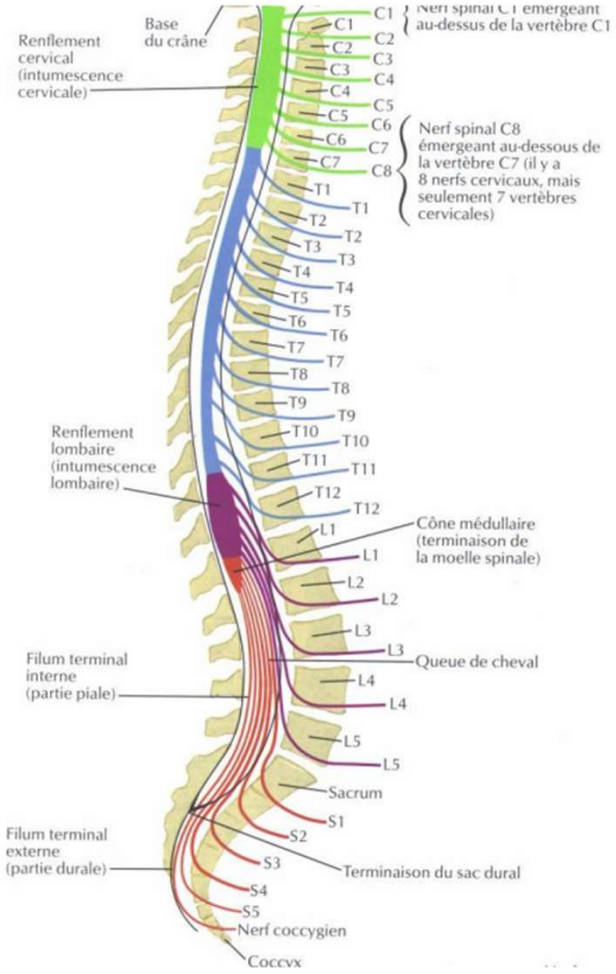

Tirée du cours d'anatomie de Pierre Balthazar

MOELLE ÉPINIÈRE- SYSTÈME SENSITIF

Tractus antéro-latéral et tractus spinothalamique ventral

- Douleur
- Température
- Toucher grossier

Tractus Spinocerébrale ventral

- Proprioception inconsciente du tronc et des extrémités

Colonne dorsale

- Proprioception
- Sensibilité vibratoire
- Sensibilité discriminative et épicritique

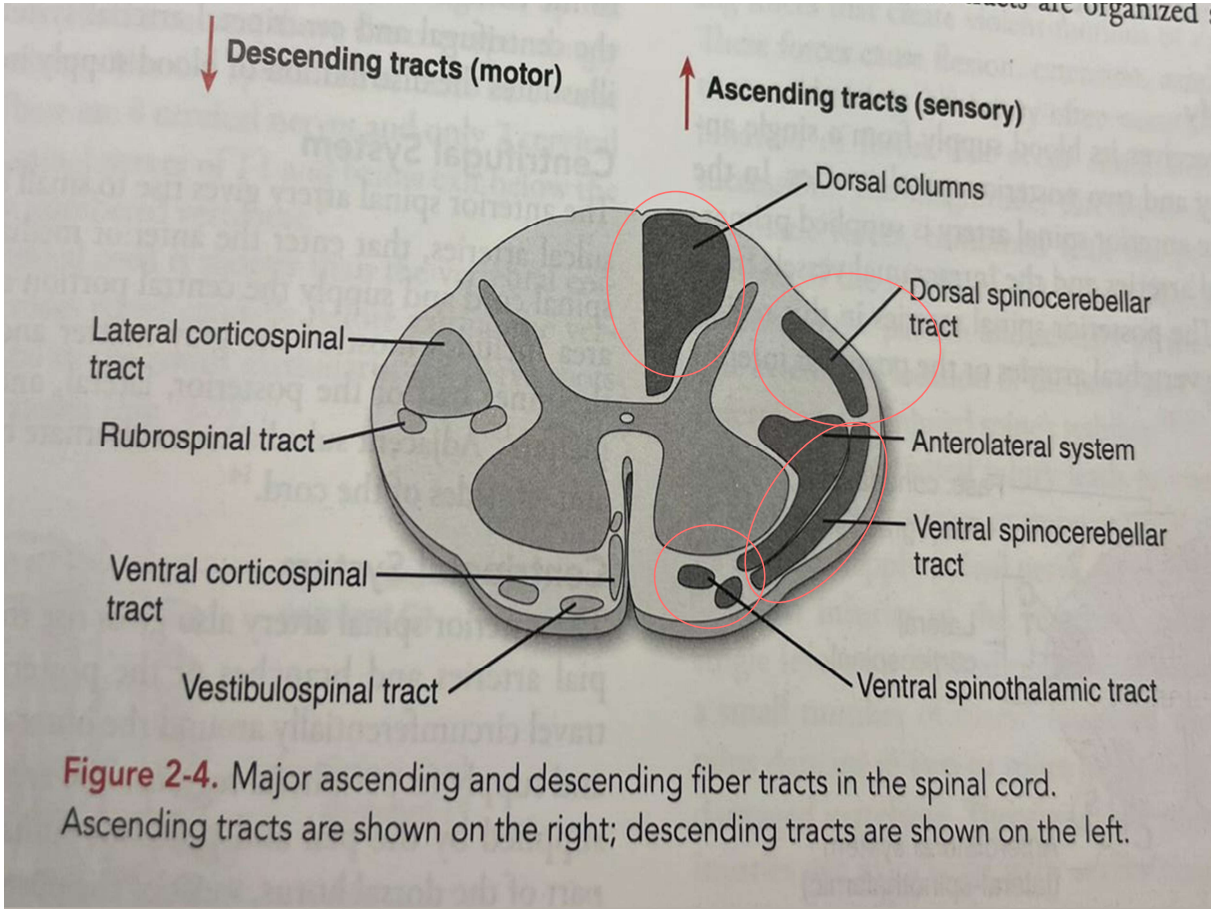

Figure 2-4. Major ascending and descending fiber tracts in the spinal cord. Ascending tracts are shown on the right; descending tracts are shown on the left.

Freeman Somers & Bender-Burnett 2024

MOELLE ÉPINIÈRE- SYSTÈME MOTEUR

Tractus cortospinal latéral :

- Mouvements volontaires des membres inférieurs

Tractus ventral cortico-spinal

- Contrôle volontaire de la musculature axiale (signifiance clinique minime)

Tractus rubrospinal

- Mouvements volontaires des extrémités supérieures (distale)

Tractus Vestibulospinal

- Posture et équilibre

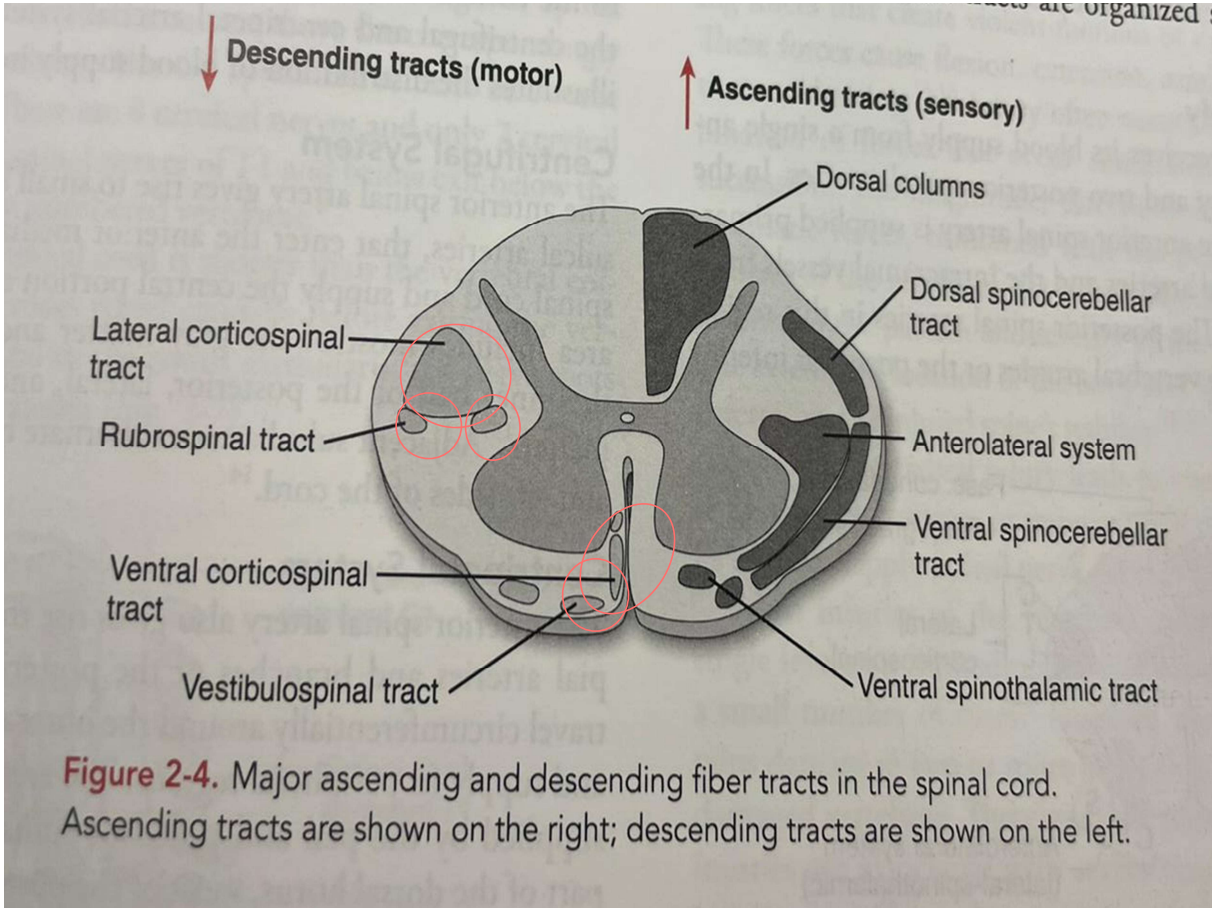

Figure 2-4. Major ascending and descending fiber tracts in the spinal cord. Ascending tracts are shown on the right; descending tracts are shown on the left.

Freeman Somers & Bender-Burnett 2024

MOELLE ÉPINIÈRE- SN VÉGÉTATIF

SNS (anabolisme) :
réponse au stress

- ↑FC,↑FR,↑TA
- pupilles dilatées
- peau froide, sueurs
- ↓activité vessie, intestin

SNP (catabolisme) :
relaxation postprandiale

- ↓FC,↓FR, ↓TA
- pupilles serrées
- peau chaude
- ↑miction, défécation, érection

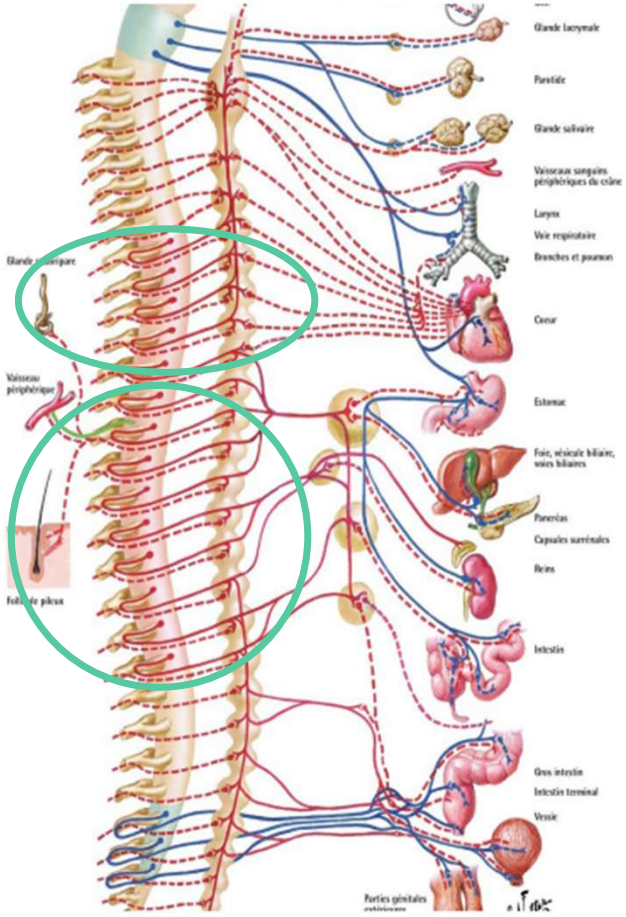

Luca, 2020

MOELLE ÉPINIÈRE- VASCULARISATION

Couverture par l'artère spinale antérieure

Couverture par le système centrifuge

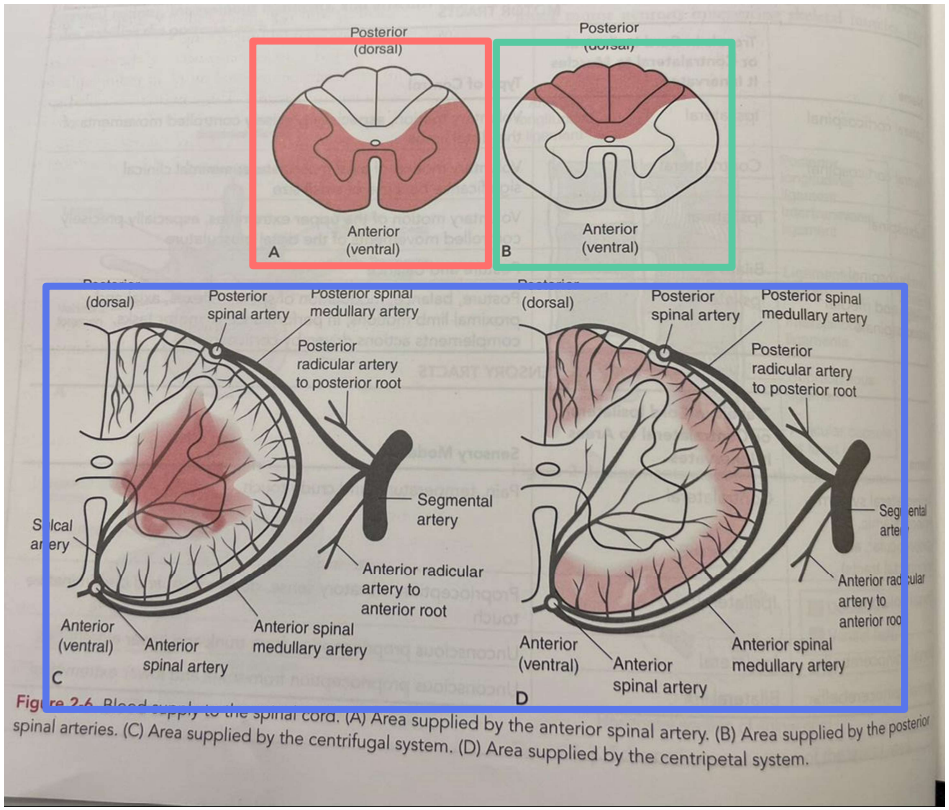

spinal arteries. (C) Area supplied by the centrifugal system. (D) Area supplied by the centripetal system.

Couverture par l'artère spinale postérieure

QUIZZ

Quelle est la plus grande cause de lésion médullaire ?

A partir de quel niveau parle-t-on de paraplégie ?

Pourquoi les atteintes des patient.e.s peuvent-elles varier autant d'une personne à l'autre ?

3.
PHYSIOPATHOLOGIE DES LÉSIONS TRAUMATIQUES

HESAV
Haute École de Santé – Vaud

MÉCANISMES DES TRAUMATISMES

.

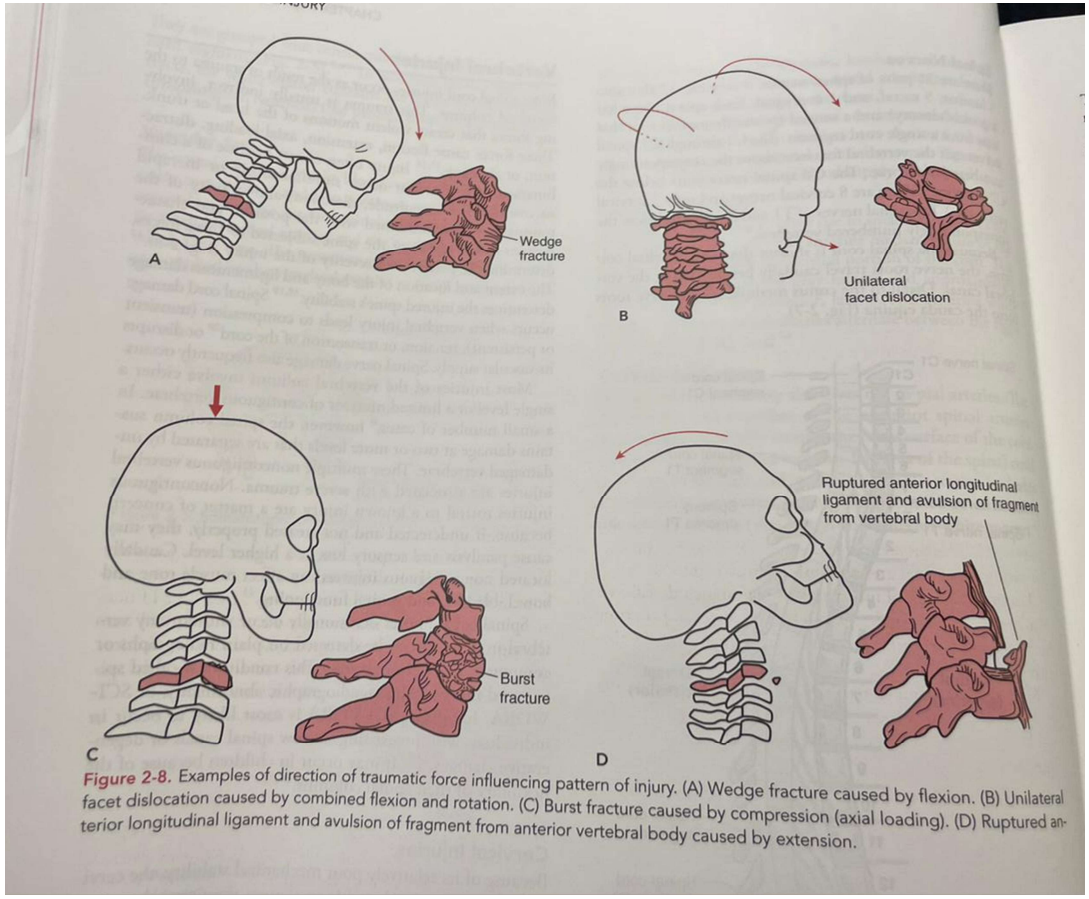

Figure 2-8. Examples of direction of traumatic force influencing pattern of injury. (A) Wedge fracture caused by flexion. (B) Unilateral facet dislocation caused by combined flexion and rotation. (C) Burst fracture caused by compression (axial loading). (D) Ruptured anterior longitudinal ligament and avulsion of fragment from anterior vertebral body caused by extension.

- Traumatisme indirect => mouvements violents de la tête ou du tronc
- Ces forces vont créer:
  - flexion
  - extension,
  - charge axiale,
  - distraction
  - cisaillement
- L'amplitude, la direction et la vitesse des forces combinées à la position et les caractéristiques de la région de la colonne vont déterminer la gravité de la lésion

HESAV

Freeman Somers & Bender-Burnett 2024c

PHYSIOPATHOLOGIE DES LÉSIONS TRAUMATIQUES

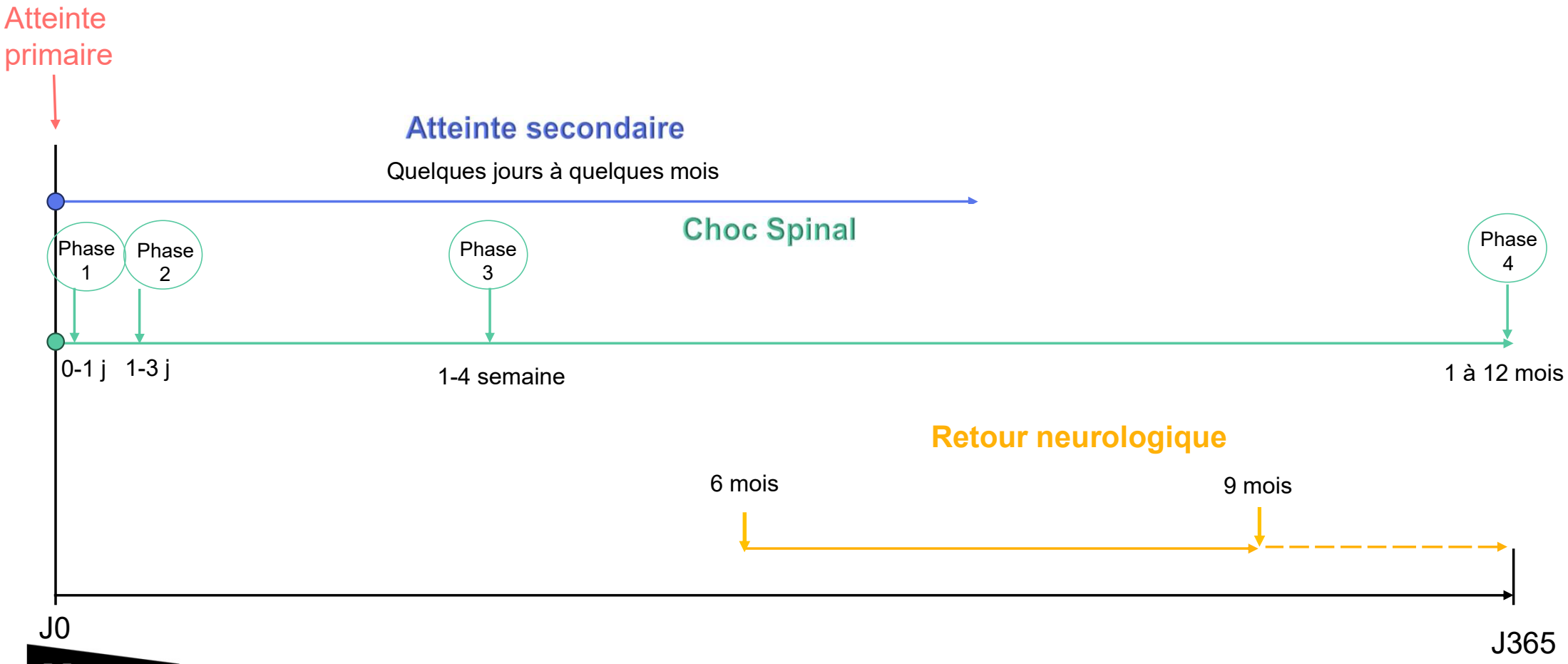

Schéma , réalisation personnelle d'après Somers & Bender-Burnett 2024

PHYSIOPATHOLOGIE DES LÉSIONS TRAUMATIQUES

.

Atteinte primaire

- Atteinte du corps cellulaire
- Souvent pas d'atteinte des axones

Atteintes secondaires

- Atteinte des neurones et des cellules gliales
- Mécanismes
  - ischémie,
  - démyélinisation des axones
  - nécrose de la moelle épinière

Choc spinal

- Phase 1 : Absence de réflexes & contrôle moteur
- Phase 2 : Retour de certains reflexes
- Phase 3 : Retour de + de reflexes & hyperréflexie
- Phase 4 : Spasticité et hyperréflexie

Retour neurologique

- Retour du fonctionnement des neurones non-blessés
- Récupération et régénérescence des nerfs blessés
- Remyélinisation de neurones survivants

HESAV

Somers & Bender-Burnett 2024

DONNEZ UN ÉLÉMENT QUE VOUS RETENEZ DE LA PHYSIOPATHOLOGIE DES LÉSIONS MÉDULLAIRES ?



HESAV

4.
LA PRISE EN CHARGE MÉDICALE DES LÉSIONS MÉDULLAIRES

HESAV
Haute École de Santé – Vaud

PREMIERS SECOURS

Prise en charge en urgence:

- Bilan rapide de l'étendue des dégâts
- Dépister le traumatisme rachidien
- Éviter l'aggravation de la lésion: positionnement, stabilisation (minerve)
- Transport médicalisé vers hôpitaux universitaires/cantonaux
- Maintient d'une perfusion/ oxygénation au niveau médullaire

(Luca, 2020)

CHIRURGIE

Objectifs

- Décompression médullaire et/ou radiculaire
- Stabilisation du rachis
- Réduction de la déformation

Indications urgentes

- Lésion médullaire incomplète
- Aggravation d'une lésion neurologique
- Syndrome de la queue de cheval
- Lésion cervicale complète

Indications à discuter

- Lésion médullaire dorsale complète→ décision selon les lésions associées

(Luca, 2020)

5.
EVALUATION DE LA LÉSION MÉDULLAIRE

HESAV
Haute École
de Santé – Vaud

EVALUER LE NIVEAU D'ATTEINTE

Echelle ASIA:

- un examen moteur basé sur les myotomes;
- un examen sensitif basé sur les dermatomes
- un examen anorectal

=> Se fait dès le premier jour puis réévaluation régulière les jours et semaines suivantes

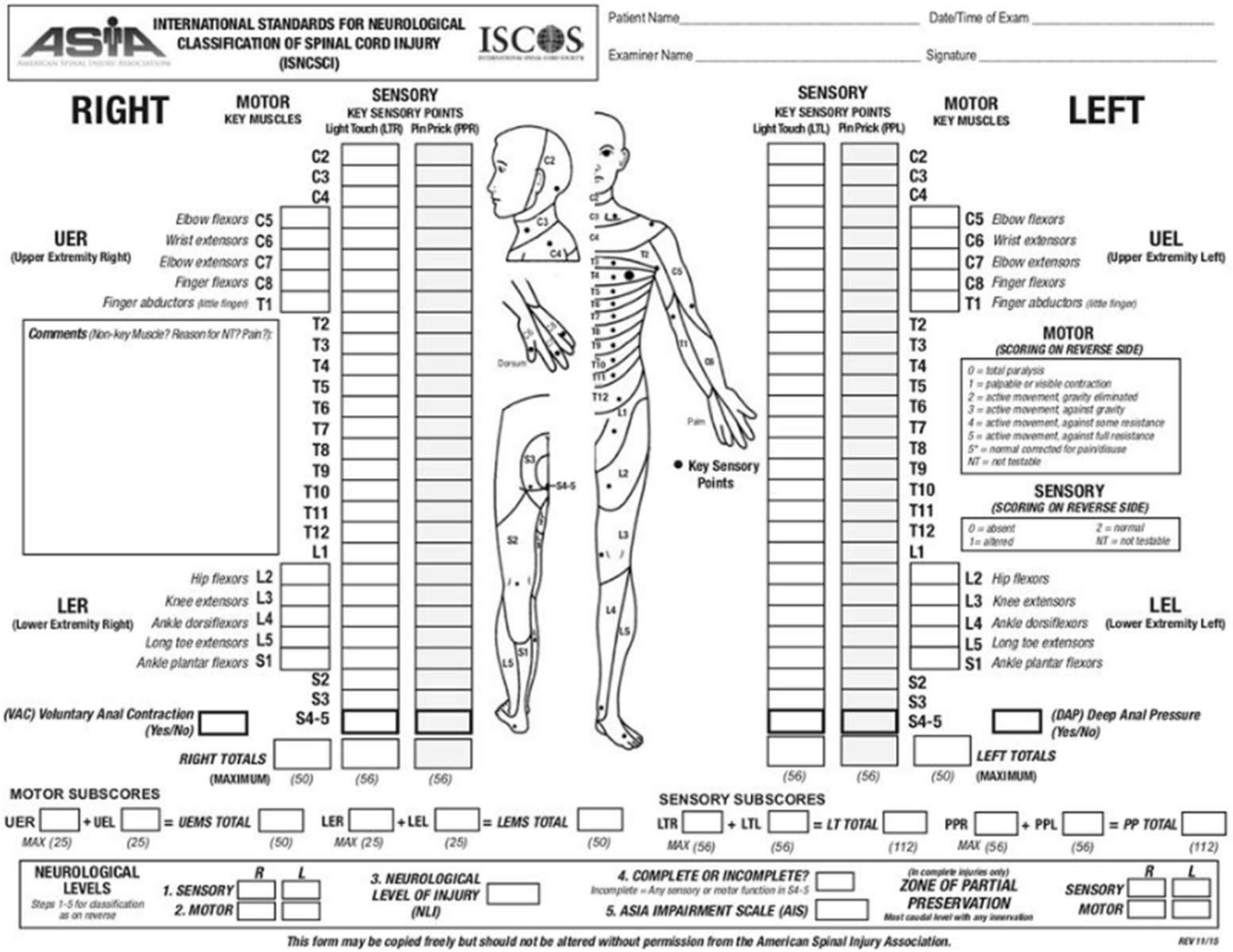

(Roberts et al., 2017)

ASIA: ÉCHELLE MOTRICE

Membre supérieur :

- Flexion du coude (C5)
- Extension du poignet (C6)
- Extension du coude (C7)
- Flexion du majeur (C8)
- Abduction de l'auriculaire (T1)

Membre inférieur

- Flexion de hanche (L2)
- Extension de genou (L3)
- FD cheville (L4)
- Extension Hallux (L5)
- Flexion plantaire de cheville (S1)

Contraction anale volontaire (S1-S4): Absente (0) ou présente (1)

HESAV

(Roberts et al., 2017)

DÉTERMINATION DU NIVEAU D'ATTEINTE

1) Déterminer le niveau sensitif côté gauche & droite
2) Déterminer le niveau moteur gauche & droite
3) Déterminer le niveau de lésion

⇒ = segment le plus caudal de la moelle avec une sensibilité intacte et une force musculaire antigravitaire (= ou > 3)

4) Déterminer si la lésion est complète ou non : examen ano-rectal

5) Déterminer le grade AIS

(Roberts et al., 2017)

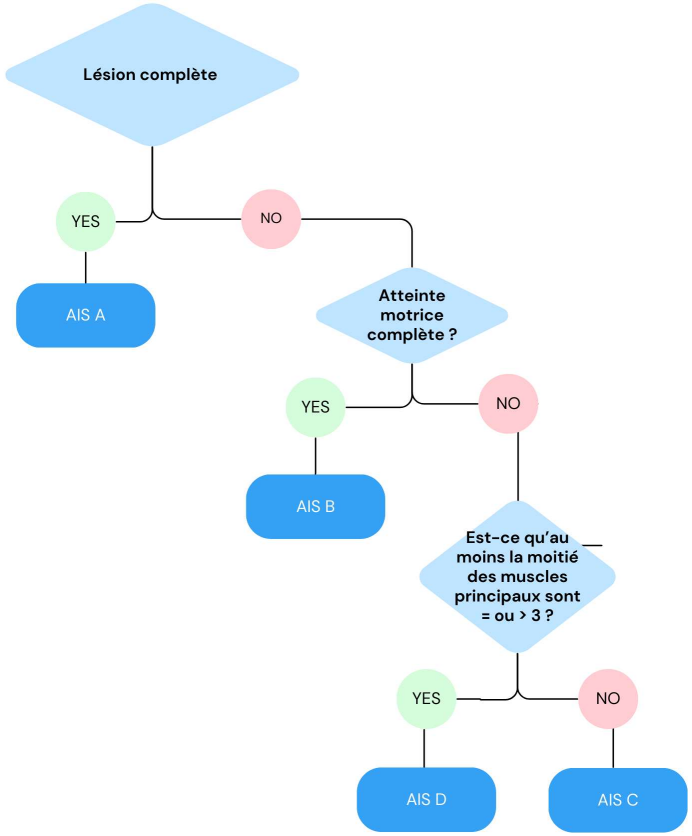

(Algorithme réalisation personnelle sur lecture de Roberts et al., 2017)

Exemple ASIA

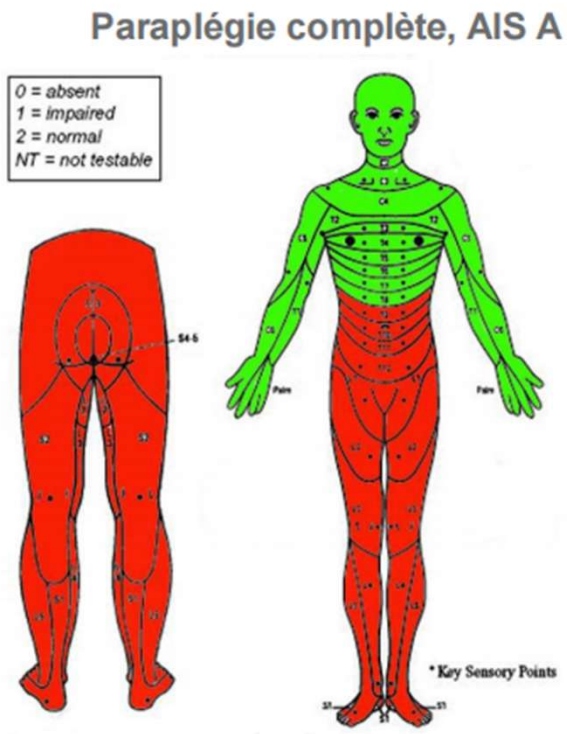

Les racines au dessus de la lésion: intactes

- activité sensitive
-activité motrice

Les racines en dessous de la lésion ne fonctionnent pas

Ø activité sensitive

Ø activité motrice

(Luca, 2020)

Exemple ASIA

Paraplégie complète, AIS A avec des ZPP

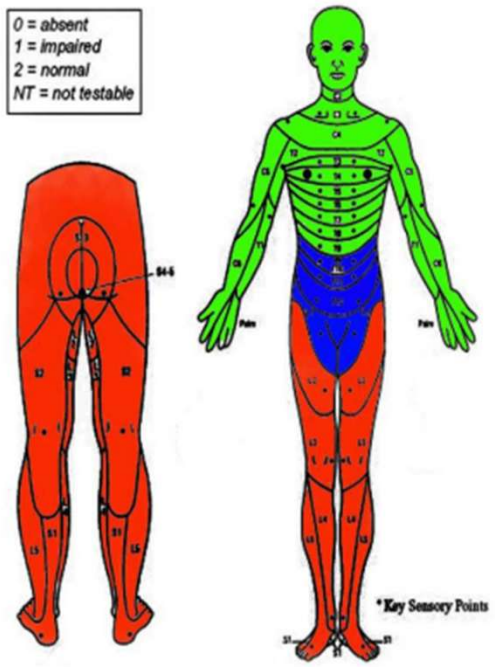

Les racines au dessus de la lésion: intactes

- activité sensitive
- activité motrice

Zone de préservation partielle L1 (D8 – L1)
± activité sensitive
± activité motrice

Les racines en dessous de la lésion ne fonctionnent pas

Ø activité sensitive

Ø activité motrice

HESAV

(Luca, 2020)

Exemple ASIA

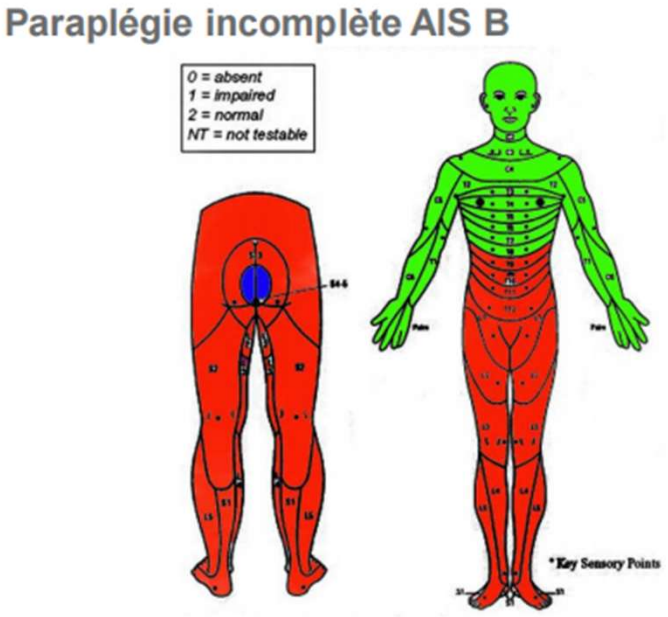

Les racines au dessus de la lésion: intactes

- activité sensitive
- activité motrice

Les racines motrices en dessous de la lésion ne fonctionnent pas

+/- activité sensitive racines S4-5
✓Sensibilité anale profonde
Ø activité motrice

(Luca, 2020)

GRADE ASIA

A = Complet : aucune sensibilité ou motricité dans le territoire S4-S5.

B = Incomplet sensitif : la sensibilité mais pas la motricité est préservée au dessous du niveau lésionnel, en particulier dans le territoire S4-S5.

C = Incomplet moteur : la motricité est préservée au dessous du niveau lésionnel et plus de la moitié des muscles testés au dessous de ce niveau a un score < 3 (motricité non fonctionnelle).

D = Incomplet moteur : la motricité est préservée au dessous du niveau lésionnel et au moins la moitié des muscles testés au dessous de ce niveau a un score ≥ 3.

E = Normal : la sensibilité et la motricité sont normales. Il peut persister des anomalies des réflexes.

(American Spinal cord Injury)

DIFFÉRENTS SYNDROMES

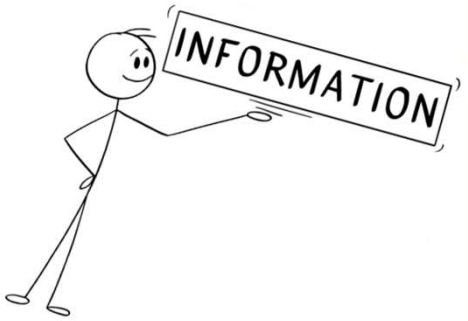

- Syndrome de la moelle antérieure (rare)
- Syndrome de la moelle postérieure
- Syndrome de la moelle centrale
- Syndrome Brown-séquard (rare)
- Syndrome du cône médullaire
- Syndrome de la queue de cheval
  - Atteinte flasque des Mis, vessie et intestins aréflexifs

=> Pour plus d'informations : lecture de Freeman Somers & Bender-Burnett, 2024

HESAV

Brown-séquard

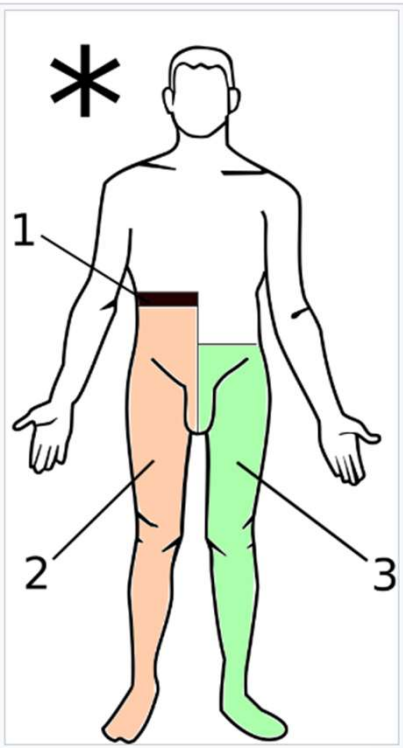

Diagramme explicatif du syndrome de Brown-Séquard :
* = côté de la lésion ;
1 = paralysie flasque ;
2 = paralysie spastique et perte de la sensibilité aux vibrations, de la proprioception (sens des positions) et du tact fin ;

QUELQUES FAITS SUR LA RÉCUPÉRATION

Pronostic de récupération :

- Sévérité de la lésion neurologique (Grade ASIA): Principal facteur prédictif (Richard-Denis et al., 2018)
- Présence d'une zone de préservation partielle (Statistical Center, 2020)

- Age
- Comorbidités
- BMI >40
- Prise en charge chirurgicale :
- Complications

Niveau de preuve moins certain

Conversion de grade AIS

% de changement de grade selon :

- **Grade ASIA**

  → C>B>D>A

- **Niveau d''atteinte**

  →lombaire>cervical>thoracique

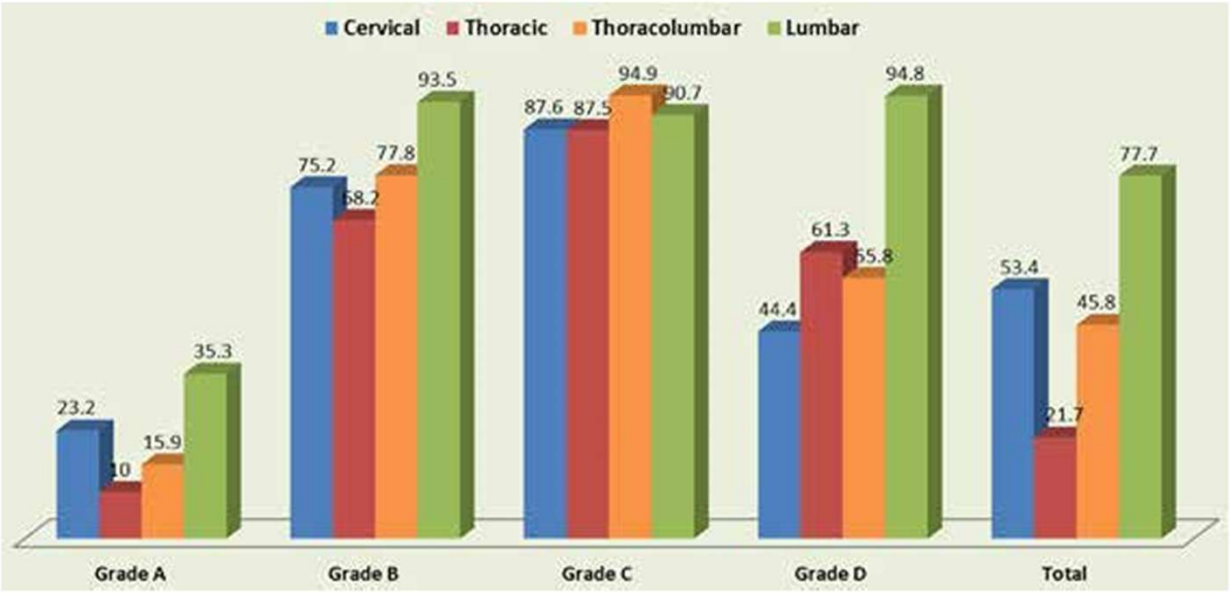

FIG. 2. Summary of meta-analysis results depicting proportion of patients whose AIS or Frankel scoring improved by at least 1 grade, in different severity and level of injury subgroups of SCI. Figure is available in color online only.

(Khorasanizadeh et al., 2019)

QUIZZ



6.
LES CONSÉQUENCES D’UNE LÉSION MÉDULLAIRE

HESAV
Haute École
de Santé – Vaud

CONSÉQUENCES

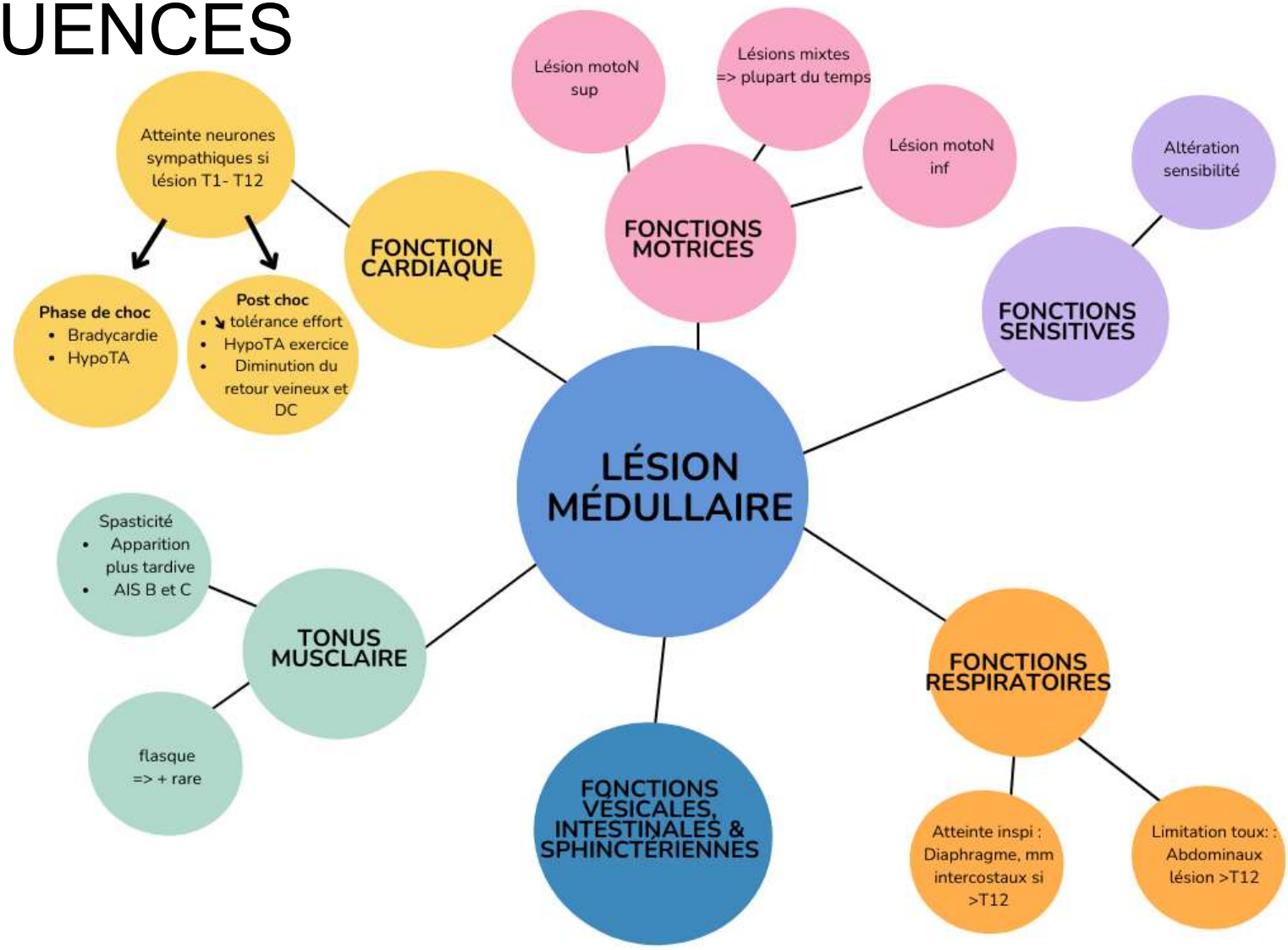

Mindmap- élaboration personnelle, d'après Freeman Somers & Bender-Burnett 2024

A votre avis quelle est l'atteinte la plus impactante pour les patient.e.s blessés médullaires ?

L'atteinte des fonctions vésicales, intestinales & sphinctériennes

LE SAVIEZ-VOUS ?

En chronique étude sur plus de 2000 patients (Sober-Williams et al., 2024)

- Dysfonction intestinale neurogène : 74,7 %
- Incontinence fécale : 56,9 %
- Constipation : 54,6 %
- Temps de défécation prolongé (> 30 min) : 40,3 % des patients

Les troubles intestinaux limitent :

- Les sorties et les voyages
- La participation sociale
- La présence au travail (12–26 % d'absentéisme lié aux troubles intestinaux)

La **durée des soins intestinaux** est un marqueur clé : > 60 min est clairement associé à une baisse de la qualité de vie

HESAV

6.
LES COMPLICATIONS

HESAV
Haute École
de Santé – Vaud

COMPLICATIONS RESPIRATOIRES

- Cause de mort la plus commune à la suite d'une lésion médullaire (NSCISC, 2018)
- Causes des complications respiratoires :
  - **Diminution des capacités inspiratoires**
    - Diminution de force des muscles inspiratoires
      - ➢ Diminution capacités pulmonaires
      - ➢ Fatigue : insuffisance respiratoire
  - **Diminution des capacités expiratoires**
    - ➢ Toux inefficace

(Freeman Somers & Bender-Burnett, 2024)

CAS CLINIQUE

Vous êtes en stage à la Clinique Romande de Réadaptation. Vous êtes en charge de Monsieur P., un jeune patient de 25 ans qui vient tout juste d'arriver pour sa première rééducation à la suite de son accident de voiture il y a 3 semaines, paraplégie T12 complète.

Ce matin, lors de la séance, vous objectivez des réactions anormales, il présente des spasmes au niveau des membres inférieurs qu'il n'avait pas avant.

Il ne comprend pas l'origine brutale de ces symptômes.

- Pourquoi Monsieur P. présenterait une augmentation des spasmes ?
- Quelles questions aimeriez-vous lui poser ?

Monsieur P. vous relate sentir également une gêne difficile à expliquer au niveau du corps comme des douleurs un peu généralisées au niveau du tronc, sous lésionnel

- Est-ce que cela vous évoque quelque chose d'autre ?

HESAV

COMPLICATIONS

Thrombose veineuse profonde	Digestives	Urinaires	Cutanées
• complication très fréquente en phase aiguë • Causes ◦ Vasodilatation préiphérique ◦ Absence/ diminution de la contraction volontaire ◦ alitement ◦ Stase veineuse	• Iléus paralytique • Obstruction intestinale Constipation chronique • Douleur abdominale chronique • Hémorroïdes	Infections urinaires • Avant, première cause de décès • Management inadéquat => rétention urinaire et infections urinaires	Escarres • 2ème cause de réhospitalisation • 50-80% des personnes BM ont un escarre Facteurs de risque • Troubles sensitifs, végétatifs, microcirculation pathologique • Lésion complet • Incontinence urinaire/fécale • Spasticité • Age

(Luca, 2020 & Freeman Somers & Bender-Burnett 2024)

ZOOM SUR LA PRISE EN CHARGE DES ESCARRES

Prévention:

- En aigu/subaigu : repositionnement des patients toutes les 2 à 4 heures et inspection cutanée régulière
- Utilisation de dispositifs de réduction de pression : matelas à air, gel ou eau
- Eviter des dispositifs de type « bouée »
- Enseignement thérapeutique : manœuvre de décharge, auto-inspection

Traitement

- Débridement, pansements et chirurgie selon l'indication
- Évaluation et amélioration de l'état nutritionnel

HESAV

Kottner et al., 2020)

CAS CLINIQUE

Vous êtes en stage dans un cabinet spécialisé en neurologie, en dernière année, c'est votre dernière semaine stage. Vous avez suivi, durant toute la durée de votre stage, Madame S., atteinte d'une paraplégie complète L3 depuis 10 ans. Ce jour-là, vous êtes seul(e) avec elle pour la séance.

Elle vous relate être inquiète car depuis deux jours elle présente une augmentation de ses spasmes. En lui posant des questions, elle se rappelle avoir effectué un transfert qui ne s'est pas très bien passé il y a 3 jours. Elle était très pressée et s'est mal prise durant le transfert, elle a tapé assez fortement contre le bord de son lit avec l'arrière de sa jambe. Elle n'a rien remarqué de particulier par la suite.

De votre côté, vous décidez d'observer la zone. Vous remarquez un hématome de taille moyenne au niveau de l'arrière-cuisse.

A quoi pensez-vous ? Qu'est-ce que vous aimeriez poser comme questions ou effectuer comme tests ?

HESAV

FRACTURES & OSTÉOPOROSE

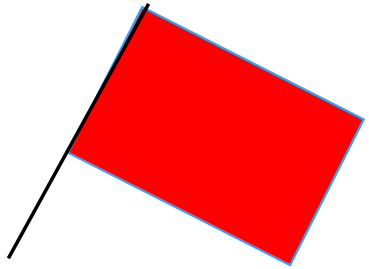

- Plus présent aux membres inférieurs : col du fémur, extrémité supérieure du tibia et inférieure du fémur (Luca, 2020)

- Cause peu connue mais certains facteurs comme l'absence de mise en charge et la perte de force musculaire peuvent expliquer cette apparition (Freeman Somers & Bender-Burnett 2024)

- Incidence des fracture dans la population des blessés médullaires chronique est de 25 à 40% (Shams et al. , 2021 & Gifre et al., 2014)
- Signes : souvent indolores, augmentation de la spasticité, déformation, hématomes
-

=> Garder ce redflags en tête lors des PEC

CAS CLINIQUE

Vous êtes à nouveau en stage à la Clinique Romande de réadaptation en neurologie (Quelle chance ! ☺).
Vous accompagnez Monsieur R., 20 ans, tétraplégique, lésion C6, AIS B, depuis 6 mois.
Aujourd'hui, l'objectif de votre séance est l'équilibre assis au bord de table. Au début de séance, Monsieur R. vous explique être constipé ces derniers temps et que les soins intestinaux se sont moins bien passés.
En milieu de séance, Monsieur R. se plaint de céphalées. En l'observant, vous remarquez qu'il transpire et qu'il est rouge au niveau du visage.

Que faites-vous ?

Vous décidez d'appeler votre PF qui prend la tension artérielle de Monsieur R. qui est à 120/110.

Est-ce normal ? Quel système est en jeu à votre avis ?

HESAV

DYSRÉFLEXIE AUTONOME

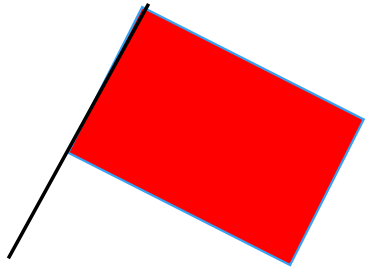

- Réponse sympathique excessive qui se produit lors d'un stimulus nocif
  - Rétention urinaire ou intestinale
  - Infection urinaire
  - Stimulation cutanée
  - Examen urologique
  - Fracture
  - Infection

- Apparaît souvent 6 mois post-lésionnel ou plus et lors de lésions au-dessus de T6

(Freeman Somers & Bender-Burnett 2024)

DYSRÉFLEXIE AUTONOME

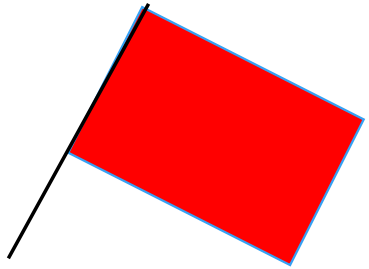

- Symptômes
  - Céphalées
  - Sudation extrême au-dessus de la lésion
  - Rougeur
  - Poils hérissés
  - Vision trouble
  - Spots dans le champ visuel
  - Congestion nasale
  - Paresthésies au niveau cervical et des MS
  - Arythmie cardiaque
  - Anxiété
  - Ou aucun symptôme

(Biering-Sørensen et al., 2018; Wecht et al., 2021)

HESAV

DYSRÉFLEXIE AUTONOME

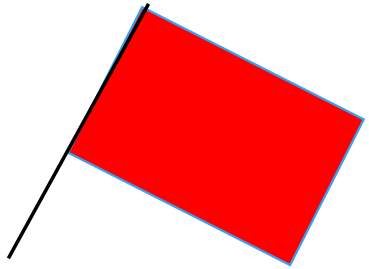

- Signes
  - Augmentation de TA systolique >20mmhg au-dessus des normes
  - Possible bradycardie ou tachycardie

- Conséquences de l'hyperTA
  - Insuffisance rénale
  - Perte de conscience
  - Insuffisance cardioresp
  - Apnée
  - Aphasie
  - AVC

(Biering-Sørensen et al., 2018)

HESAV

DYSRÉFLEXIE AUTONOME

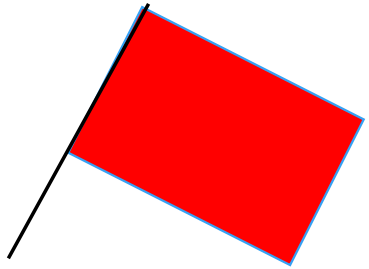

Que faire ?

- Traitement de la cause
- Aider à diminuer la TA
  - Verticalisation / en position assise, abaisser les MI
  - Détacher la ceinture abdominale, enlever les vêtements serrés/bas de contention
- Si TAS >150 mm Hg→ traitement pharmacologique

- Surveillance TA 2h après la résolution de l'épisode

Prévention si problématique intestinale : Utilisation de gel pour les sondages ou TR

(Luca, 2020)

DOULEURS NEUROGÈNES

- Interviennent souvent sous la lésion due à l'atteinte de la moelle épinière plus que des racines nerveuses

- Douleurs qui peuvent être constantes ou fluctuantes, et peuvent apparaître de manière spontanée ou en réponse à un stimuli sensoriel

- Si douleurs infra-lésionnelles :
  - brûlures, froid, engourdissement, picotements, lourdeur, pression
  - continues, allodynie/ hyperalgésie

- Si douleurs au niveau de la lésion :
  - caractère lancinant, brûlures, décharges électriques, allodynique
  - +/- hyper/ hypoesthésie/ anesthésie

HESAV

(Freeman Somers & Bender-Burnett 2024 & Luca, 2020)

COMPLICATIONS OSTÉO-ARTICULAIRES

Diminution amplitude articulaire

- Diminution de la capacité de contraction & spasticité
- Importance du maintien des amplitudes :
  - Conséquences sur les capacités fonctionnelles (long sitting, habillement, etc)
  - Risque d'escarres augmenté

(Freeman Somers & Bender-Burnett 2024)

Douleurs épaule

Prévalence de 35,5 % en Suisse chez BM

(Bossuyt et al., 2017)

Causes :

- Sur-charge des MS

  (Morrow et al., 2010)
- Manque de temps de récupération

  (Morrow et al., 2010)
- Flexion et RM lors de la propulsion et des transferts

  (Van Straaten et al., 2017)

=> Lésions de la coiffe des rotateurs, impigment syndrome

Ossifications Heterotopiques

- Formation de nouveau tissu osseux dans les tissus mous
- Apparaît sous niveau lésionnel, hanche & genou

(Freeman Somers & Bender-Burnett 2024)

- Signes
  - Diminution ROM
  - Rougeur
  - oedème
  - Chaleur

(Luca, 2020)

HESAV

RÉFÉRENCES

Chamberlain, J. D., Ronca, E., & Brinkhof, M. W. G. (2017). Estimating the incidence of traumatic spinal cord injuries in Switzerland : Use of administrative data to identify potential coverage error in a cohort study. *Swiss Medical Weekly*, *147*(1112), w14430-w14430. https://doi.org/10.4414/smw.2017.14430

Harvey, L. (2008). *Management of Spinal Cord Injuries: A Guide for Physiotherapists*. Churchill Livingstone / Elsevier Health Sciences. ISBN 9780443068584.

Khorasanizadeh, M., Yousefifard, M., Eskian, M., Lu, Y., Chalangari, M., Harrop, J. S., Jazayeri, S. B., Seyedpour, S., Khodaei, B., Hosseini, M., & Rahimi-Movaghar, V. (2019). Neurological recovery following traumatic spinal cord injury : A systematic review and meta-analysis. *Journal of Neurosurgery: Spine*, *30*(5), 683-699. https://doi.org/10.3171/2018.10.SPINE18802

Kottner, J., Cuddigan, J., Carville, K., Balzer, K., Berlowitz, D., Law, S., Litchford, M., Mitchell, P., Moore, Z., Pittman, J., Sigaudo-Roussel, D., Yee, C. Y., & Haesler, E. (2020). Pressure ulcer/injury classification today : An international perspective. *Journal of Tissue Viability*, *29*(3), 197-203. https://doi.org/10.1016/j.jtv.2020.04.003

Luca. (2020). *Blessés médullaires*. [Diapositives de présentation]. HESAV.

National Spinal Cord Injury Statistical Center. *Facts and Figures at a Glance.* University of Alabama at Birmingham; 2020.

Roberts, T. T., Leonard, G. R., & Cepela, D. J. (2017a). Classifications In Brief : American Spinal Injury Association (ASIA) Impairment Scale. *Clinical Orthopaedics and Related Research*, *475*(5), 1499-1504. https://doi.org/10.1007/s11999-016-5133-4

Richard-Denis, A., Beauséjour, M., Thompson, C., Nguyen, B.-H., & Mac-Thiong, J.-M. (2018). Early Predictors of Global Functional Outcome after Traumatic Spinal Cord Injury : A Systematic Review. *Journal of Neurotrauma*, *35*(15), 1705-1725. https://doi.org/10.1089/neu.2017.5403

HESAV

RÉFÉRENCES

Shams, R., Drasites, K. P., Zaman, V., Matzelle, D., Shields, D. C., Garner, D. P., Sole, C. J., Haque, A., & Banik, N. L. (2021). The Pathophysiology of Osteoporosis after Spinal Cord Injury. *International Journal of Molecular Sciences*, *22*(6), 3057. https://doi.org/10.3390/ijms22063057

Sober-Williams, E. K., Lee, R. H. Y., Whitehurst, D. G. T., McBride, C. B., Willms, R., & Claydon, V. E. (2024). Bowel burdens : A systematic review and meta-analysis examining the relationships between bowel dysfunction and quality of life after spinal cord injury. *Spinal Cord*, *62*(9), 495-506. https://doi.org/10.1038/s41393-024-01002-8

Somers, M. F., & Bender-Burnett, J. J. (2024). *Spinal cord injury: Functional rehabilitation* (4e éd.). F.A. Davis Company. ISBN 9781719648103.

Spinal cord injury. (s. d.). Consulté 5 janvier 2026, à l'adresse https://www.who.int/fr/news-room/fact-sheets/detail/spinal-cord-injury